# АКУШЕРСТВО ГИНЕКОЛОГИЯ РЕПРОДУКЦИЯ

Включен в перечень ведущих рецензируемых журналов и изданий ВАК

2018 • Том 12 • № 3



OBSTETRICS, GYNECOLOGY AND REPRODUCTION

ISSN 2313-7347

2018 Vol. 12 No 3

www.gynecology.su

Данная интернет-версия статьи была скачана с сайта http://www.gynecology.su. Не предназначено для использования в коммерческих целях.
Информацию о репринтах можно получить в редакции. Тел.: +7 (495) 649-54-95; эл. почта: info@irbis-1.ru Copyright © 2018 Издательство ИРБИС. Все права охраняются.

ISSN 2313-7347

© Коллектив авторов, 2018

DOI: 10.17749/2313-7347.2018.12.3.036-046

# Характеристика ультраструктуры плаценты при антенатальной гибели плода

*Черешнев В.А.[1], Пичугова С.В.[1,2], Тулакина Л.Г.[2], Клейн А.В.[2], Савинова Т.Л.[3], Лебедева Л.М.[4], Бейкин Я.Б.[1,2]*

***[1] ФГБУН «Институт иммунологии и физиологии» Уральского отделения Российской академии наук Россия, 620041, Екатеринбург, ул. Первомайская, 106***

***[2] МАУ «Клинико-диагностический центр» Россия, 620144, Екатеринбург, ул. 8 Марта, 78В***

***[3] Управление здравоохранения администрации г. Екатеринбурга Россия, 620075, Екатеринбург, ул. Тургенева, 19***

***[4] МАУ «Городская клиническая больница № 14» Россия, 620039, Екатеринбург, ул. 22 Партсъезда, 15А***

***Резюме***

*Современный уровень развития медицины и совершенствование перинатальной службы привели к значительному снижению интранатальной и неонатальной смертности, однако показатель антенатальной гибели плода остается высоким. В связи с этим становится понятна необходимость полноценного морфологического исследования плаценты, в том числе и на ультраструктурном уровне. Цель исследования: определить ультраструктурную характеристику плаценты при антенатальной гибели плода. Материалы и методы. Проанализированы диагнозы 60 случаев антенатальной гибели плода, проведено электронно-микроскопическое исследование ультраструктуры терминальных ворсин хориона плацент. Образцы плацент фиксировали в 2,5% растворе глютаральдегида, проводили в спиртах возрастающей концентрации и ацетоне с целью обезвоживания, полимеризовали в аралдитовой смоле. Ультратонкие срезы были получены на ультрамикротоме и исследованы в электронном микроскопе. Результаты. У 53 (88,3%) женщин антенатальная гибель плода произошла на ранних сроках гестации и у 7 (11,7%) женщин – на сроке 38-41 неделя. Более широко возрастной диапазон был представлен в основной группе (18 лет – 42 года), а в группе сравнения он был в пределах от 22 до 37 лет. В основной группе 16 (26,6%) женщин находились в позднем репродуктивном периоде (36 лет и старше). В диагнозах женщин с антенатальной гибелью плода наиболее часто были указаны: хроническая фетоплацентарная недостаточность (ХФПН) – 23 (39%) случаев, синдром задержки развития плода (СЗРП) – 16 (27%) случаев, преждевременная отслойка нормально расположенной плаценты (ПОНРП) – 10 (17%) случаев. Изменения структуры синцитиотрофобласта выявлены у пациенток обеих групп, чаще диагностирована вакуолизация и образование очагов деструкции. У женщин основной группы был обнаружен склероз стромы, инфильтрация мононуклеарами, а разрыхление и отек стромы выявлен у рожениц обеих групп. Изменения в сосудистом русле выявлены в 100% случаев при антенатальной гибели плода и в 40% в группе сравнения. Заключение. При антенатальной гибели плода наиболее часто диагностируются ХФПН, СЗРП, ПОНРП, морфологической основой которых можно считать деструктивные изменения синцитиотрофобласта, отечно-деструктивные, склеротические и некротические изменения стромы терминальных ворсин хориона, дисциркуляторные изменения (гиповаскуляризация, облитерация сосудов стромы, стаз и сладжирование эритроцитов, формирование эритроцитарных тромбов в просветах сосудов), изменения эндотелиоцитов с развитием эндотелиальной дисфункции, воспалительные изменения.*



Данная интернет-версия статьи была скачана с сайта http://www.gynecology.su. Не предназначено для использования в коммерческих целях.
Информацию о репринтах можно получить в редакции. Тел.: +7 (495) 649-54-95; эл. почта: info@irbis-1.ru. Copyright © 2018 Издательство ИРБИС. Все права охраняются.

***Ключевые слова***
*Антенатальная гибель плода, плацента, хроническая фетоплацентарная недостаточность, эндотелиальная дисфункция.*

**Статья поступила:** 23.10.2017 г.; **в доработанном виде:** 31.05.2018 г.; **принята к печати:** 21.09.2018 г.

**Конфликт интересов**

Авторы заявляют об отсутствии необходимости раскрытия финансовой поддержки или конфликта интересов в отношении данной публикации.

Работа выполнена в рамках госзадания ФГБУН «ИИФ» УрО РАН (тема № АААА-А18-118020590108-7).

Все авторы сделали эквивалентный вклад в подготовку публикации.

**Для цитирования**
Черешнев В.А., Пичугова С.В., Тулакина Л.Г., Клейн А.В., Савинова Т.Л., Лебедева Л.М., Бейкин Я.Б. Характеристика ультраструктуры плаценты при антенатальной гибели плода. *Акушерство, гинекология и репродукция*. 2018; 12 (3): 36-46. DOI: 10.17749/2313-7347.2018.12.3.036-046.

## Ultrastructure of placenta in antenatal fetal death

Chereshnev V.A.[1], Pichugova S.V.[1,2], Tulakina L.G.[2], Klein A.V.[2], Savinova T.L.[3], Lebedeva L.M.[4], Beikin Ya.B.[1,2]

[1] Institute of Immunology and Physiology, Ural Branch of Russian Academy of Sciences
106, ul. Pervomaiskaya, Ekaterinburg, 620041, Russia

[2] Clinical Diagnostic Center
78B, ul. 8 Marta, Ekaterinburg, 620144, Russia

[3] Public Health Administration of Ekaterinburg City
19, ul. Turgeneva, Ekaterinburg, 620075, Russia

[4] City Clinical Hospital № 14
15A, ul. 22 Parts"ezda, Ekaterinburg, 620039, Russia

***Summary***

*The current obstetrical protocols and the improved perinatal services have led to a significant decrease in the intrapartum and neonatal mortality; however, the rate of antenatal fetal death remains high. In a search for a mechanism of this abnormality, we conducted a comprehensive morphological study of the placental ultrastructure in women with antenatal fetal death. Aim: to determine the ultrastructural characteristics of the placenta in these women. Materials and methods. We analyzed 60 cases of antenatal fetal death and conducted an electron microscopic study of placental terminal chorionic villi. The placenta samples were fixed in 2.5% glutaraldehyde, then processed in alcohol at increasing concentration and acetone for dehydration, and finally polymerized in araldite resin. Ultrathin sections were obtained using an ultra-microtome and then examined with an electron microscope. Results. In 53 (88.3%) women, antenatal fetal death occurred in the early gestation period and in 7 (11.7%) women – at a period of 38-41 weeks. In the main group, the age of women ranged from 18 years to 42 years, and in the comparison group – from 22 to 37 years. In the main group, 16 (26.6%) women were in the late reproductive period (36 years and older). Among the women with antenatal fetal death, the most common diagnoses were: chronic fetoplacental insufficiency (CFPI) – 23 (39%), fetal development retardation syndrome (FDRS) – 16 (27%), and premature detachment of a normally situated placenta (PDNSP) – 10 (17%). Changes in the syncytiotrophoblast structure were detected in patients of both groups; in these changes, signs of vacuolization and destruction were most common. In women of the main group, sclerotic stroma and infiltration by mononuclears were found, whereas loosening and swelling of the stroma were detected in both groups. Changes in the vascular bed were revealed in 100% of cases with antenatal fetal death and in 40% in comparison group. Conclusion. In antenatal fetal death, the most common causes were: CFPI, FDRS, and PDNSP. In the morphological terms, there were destructive changes in the syncytiotrophoblast, edematous-destructive, sclerotic and necrotic changes in the stromal terminal chorionic villi, vascular changes (hypovascularization, stroma obliteration, stasis and erythrocyte sludging, formation of erythrocyte thrombi in the lumens of blood vessels), dysfunctional changes in endotheliocytes, and inflammatory changes.*

***Key words***
*Antenatal fetal death, placenta, chronic fetoplacental insufficiency, endothelial dysfunction.*

**Received:** 23.10.2017; **in the revised form:** 31.05.2018; **accepted:** 21.09.2018.



Данная интернет-версия статьи была скачана с сайта http://www.gynecology.su. Не предназначено для использования в коммерческих целях.
Информацию о репринтах можно получить в редакции. Тел.: +7 (495) 649-54-95; эл. почта: info@irbis-1.ru. Copyright © 2018 Издательство ИРБИС. Все права охраняются.

**Conflict of interests**

The authors declare they have nothing to disclosure regarding the funding or conflict of interests with respect to this manuscript.

The study was conducted in the Institute of Immunology and Physiology, Ural Branch of RAS as part of Federal assignment № AAAA-A18-118020590108-7.

Authors contributed equally to this article.

**For citation**

Chereshnev V.A., Pichugova S.V., Tulakina L.G., Klein A.V., Savinova T.L., Lebedeva L.M., Beikin Ya.B. Ultrastructure of placenta in antenatal fetal death. Obstetrics, gynecology and reproduction [*Akusherstvo, ginekologiya i reproduktsiya*]. 2018; 12 (3): 36-46 (in Russian). DOI: 10.17749/2313-7347.2018.12.3.036-046.

**Corresponding author**

Address: 78в, ul. 8 Marta, Ekaterinburg, 620144, Russia.
E-mail: ekb-lem@mail.ru (Pichugova S.V.).

## Введение

В Российской Федерации в настоящее время наблюдается крайне неблагоприятная демографическая ситуация, характеризующаяся устойчивой депопуляцией населения, одним из факторов которой является снижение рождаемости, на фоне которой перинатальная смертность становится важной медико-социальной проблемой, что определяет актуальность исследования ее причин [1-3]. Современный уровень развития медицины и совершенствование перинатальной службы привели к значительному снижению интранатальной и неонатальной смертности, однако показатель антенатальной гибели плода остается высоким и составляет около 50% в структуре неонатальных потерь [4-7]. Несмотря на достигнутый значительный прогресс в антенатальной охране плода, мертворождение остается важной и, в основном, неизученной проблемой в акушерстве, и выявление основной причины гибели плода по-прежнему является трудной задачей [2, 4, 5, 8]. По мнению отечественных и зарубежных ученых, более чем в 40% случаев причина внутриутробной смерти остается невыясненной [9]. Одной из основных причин антенатальной гибели плода является плацентарная дисфункция [10]. В связи с этим становится понятна необходимость полноценного морфологического исследования плаценты, в том числе и на ультраструктурном уровне.

**Цель исследования:** определить ультраструктурную характеристику плаценты при антенатальной гибели плода.

## Материалы и методы

Проанализированы диагнозы 60 случаев антенатальной гибели плода и проведено электронно-микроскопическое исследование ультраструктуры терминальных ворсин хориона плацент, образцы которых отбирали непосредственно после родов в МАУ «ГКБ № 14» и МАУ «ГКБ № 20» (Екатеринбург). В качестве контрольного материала исследованы терминальные ворсины хориона 30 плацент женщин с доношенной, физиологически протекавшей беременностью. Отобранный материал предварительно фиксировали в 2,5% растворе глутаральдегида. Для последующей дофиксации его помещали в 1% раствор четырехвалентного диоксида осмия. После фиксации образец с целью обезвоживания проводили в спиртах возрастающей концентрации и ацетоне и полимеризовали в аралдитовой смоле при температуре 60 °C. Ультратонкие срезы получали на ультрамикротоме Leica EM UC6 (Leica Mikrosystems GmbH, Австрия), контрастировали цитратом свинца и исследовали на электронном микроскопе Morgagni 268 (FEI Company, США) при ускоряющем напряжении 70 киловольт. Срезы просматривали при увеличении от 1800 до 22000. Статистическую обработку полученных результатов проводили с помощью пакета универсальных программ Excel (Microsoft, США) и Statistica 6 (StatSoft Inc., США) с использованием критерия Манна-Уитни, применяемого для любого распределения.

## Результаты

Антенатальная гибель плода у женщин основной группы произошла на следующих сроках гестации: 22-27 недель – 8 беременных (13,3%); 28-33 недели – 20 беременных (33,3%); 34-37 недель – 25 беременных (41,7%); 38-41 неделя – 7 беременных (11,7%).

Женщины обеих групп были репродуктивного возраста, но в основной группе возрастной диапазон составил от 18 до 42 лет, а в группе сравнения – от 22 до 37 лет. При этом в основной группе 16 женщин (26,7%) находились в позднем репродуктивном пери-



Данная интернет-версия статьи была скачана с сайта http://www.gynecology.su. Не предназначено для использования в коммерческих целях.
Информацию о репринтах можно получить в редакции. Тел.: +7 (495) 649-54-95; эл. почта: info@irbis-1.ru. Copyright © 2018 Издательство ИРБИС. Все права охраняются.

оде (36 лет и старше), а в контрольной группе этот показатель составил 2 случая (6,7%).

Паритет беременности в основной группе был представлен следующим образом: у 36 (60%) женщин – первые роды, у 14 (23,3%) женщин – вторые роды и у 10 (16,7%) – третьи и более роды. В контрольной группе у 21 (70%) женщины роды были первые и у 9 (30%) женщин – вторые роды.

В основной группе большая часть женщин (78%) была родоразрешена через естественные родовые пути. У 13 (22%) роды были оперативные – путем кесарева сечения. У всех женщин контрольной группы роды были вагинальные.

В случаях антенатальной гибели плода в диагнозе указывали виды акушерско-гинекологической и экстрагенитальной патологии (**табл. 1**).

Как можно видеть, наиболее часто при антенатальной гибели плода были диагностированы хроническая фетоплацентарная недостаточность (ХФПН), синдром задержки развития плода (СЗРП), преждевременная отслойка нормально расположенной плаценты (ПОНРП), аномальное положение плода (ягодичное и

**Таблица 1.** Виды акушерско-гинекологической и экстрагенитальной патологии и частота их встречаемости у женщин с антенатальной гибелью плода.

**Table 1.** Types of obstetric/gynecological and extragenital disorders and their occurrence rates in women with antenatal fetal death.

| Вид патологии / Type of disorder | Частота встречаемости / Occurrence rate n (%) |
|---|---|
| **Акушерско-гинекологическая патология / Obstetric and gynecological disorders** | |
| Хроническая фетоплацентарная недостаточность / Chronic fetoplacental insufficiency | 23 (39) |
| Синдром задержки развития плода / Fetal development retardation syndrome | 16 (27) |
| Прогрессирующая отслойка нормально расположенной плаценты / Progressive detachment of normally situated placenta | 10 (17) |
| Маловодие / Oligohydramnios | 4 (7) |
| Многоводие / Polyhydramnios | 3 (5) |
| Преждевременное излитие околоплодных вод / Premature leakage of amniotic fluid | 6 (10) |
| Гестоз / Gestosis | 3 (5) |
| Преэклампсия / Preeclampsia | 6 (10) |
| Длительный безводный период / Prolonged anhydrous period | 1 (2) |
| Абсолютная короткость пуповины / Absolute shortness of the umbilical cord | 2 (3) |
| Отеки беременных / Pregnancy associated edemas | 3 (5) |
| Хорионамнионит / Chorionamnionitis | 2 (3) |
| Ягодичное предлежание / Breech presentation | 6 (10) |
| Крупный плод / Big fetus | 2 (3) |
| Рубец на матке / Uterine scar | 7 (12) |
| «Незрелая» шейка матки / Unripe cervix | 1 (2) |
| Многорожавшая / Pluripara | 3 (5) |
| **Экстрагенитальная патология / Extragenital disorders** | |
| Варикозная болезнь нижних конечностей / Leg varicose vein disease | 3 (5) |
| Вегетососудистая дистония по гипотоническому типу / Hypotensive type vegetovascular dysfunction | 5 (8) |
| Вегетососудистая дистония по гипертоническому типу / Hypertensive type vegetovascular dysfunction | 1 (2) |
| Инфекция В-20 / B-20 infection | 3 (5) |
| Гепатит С / Hepatitis C | 4 (7) |
| Rh-отрицательная кровь без титра антител / Rh-negative blood with no known antibody titers | 4 (7) |
| Ожирение / Obesity | 1 (2) |
| Анемия / Anemia | 5 (8) |
| Бронхиальная астма / Asthma | 1 (2) |
| Никотиновая зависимость / Nicotine dependence | 3 (5) |
| Наркомания / Drug dependence | 2 (3) |
| Гестационный сахарный диабет, кома / Gestational diabetes, coma | 1 (2) |



Данная интернет-версия статьи была скачана с сайта http://www.gynecology.su. Не предназначено для использования в коммерческих целях.
Информацию о репринтах можно получить в редакции. Тел.: +7 (495) 649-54-95; эл. почта: info@irbis-1.ru. Copyright © 2018 Издательство ИРБИС. Все права охраняются.

затылочное предлежание). Экстрагенитальная патология была представлена широким спектром различных заболеваний, но количественно вклад каждой из них был невелик.

При исследовании терминальных ворсин хориона, изменение ультраструктуры которых предположительно может отражать в целом процессы, происходящие в плаценте, оценивали состояние синцитиотрофобласта, стромы ворсин, сосудов, эндотелиоцитов.

***Структура синцитиотрофобласта***

Исследование структуры синцитиотрофобласта плаценты при антенатальной гибели плода выявило 2 типа изменений. В 18 случаях обнаружены уплотнение и гомогенность цитоплазматического матрикса синцитиотрофобласта (**рис. 1а, 1б**). В 2 случаях отмечена вакуолизация цитоплазмы, выявлены вакуоли небольшого размера с неровными контурами. Обычно в цитоплазме хорошо просматривалась обширная

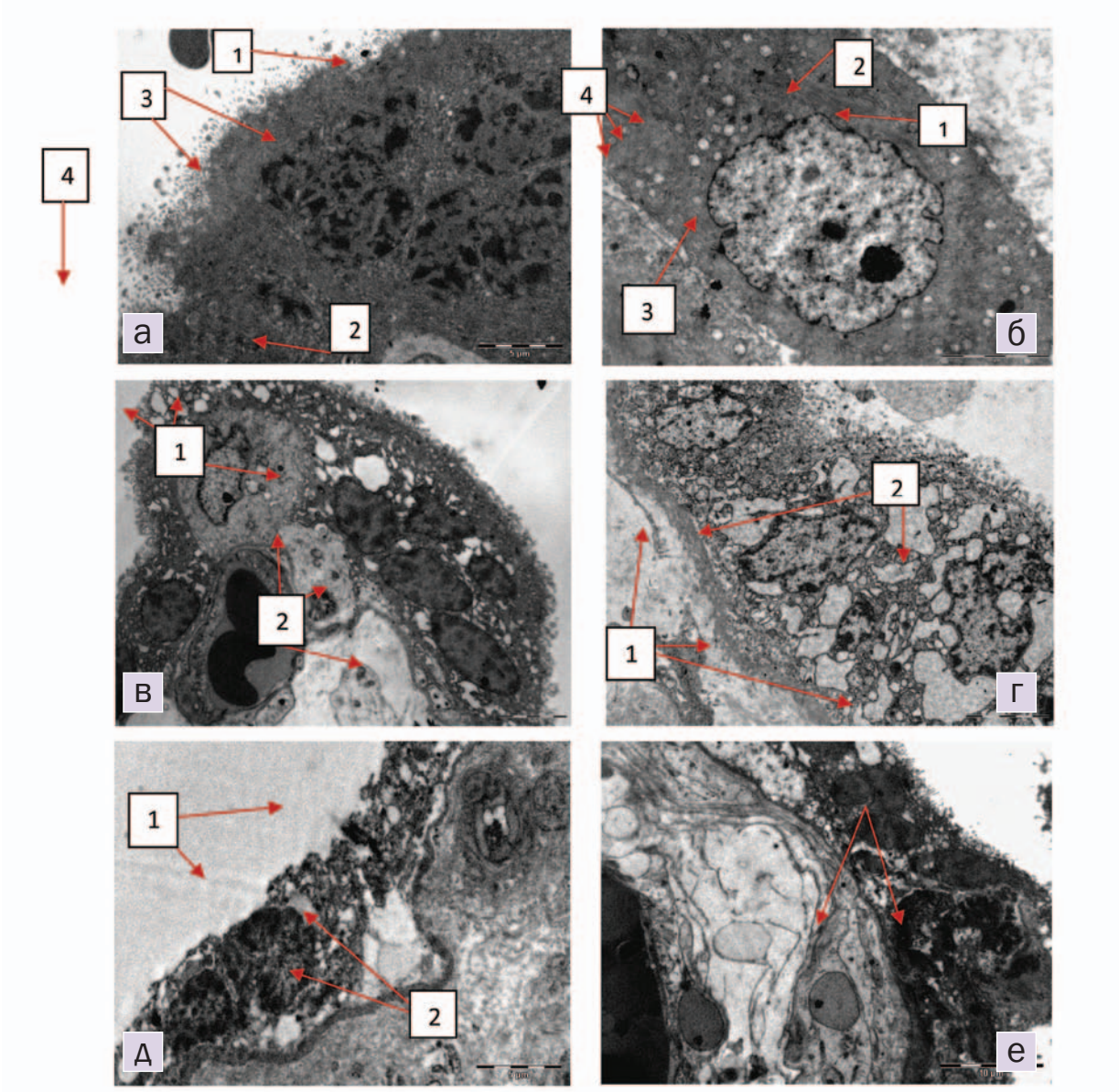


**Рисунок 1.** Плацента, фрагменты синцитиотрофобласта: **а** (×3500) – плотный цитоплазматический матрикс (1), обширная эндоплазматическая сеть (2), ядра (3), ворсинки щеточной каймы (4); **б** (×5600) – плотный цитоплазматический матрикс (1), канальцы эндоплазматической сети (2), ядро (3), набухшие митохондрии, деструкция крист, просветление матрикса (4); **в** (×3500) – вакуолизация цитоплазмы синцитиотрофобласта (1), ядра (2); **г** (×3500) – очаги локальной деструкции различной величины (1), деформация ядер (2); **д** (×3500) – деструкция (1) и отслойка (2) синцитиотрофобласта; **е** (×3500) – участок некроза синцитиотрофобласта (показано стрелками).

**Figure 1.** Placenta; fragments of syncytiotrophoblast: **a** (×3500) – dense cytoplasmic matrix (1), extensive endoplasmic reticulum (2), nuclei (3), brush border villi (4); **б** (×5600) – dense cytoplasmic matrix (1), tubules of endoplasmic reticulum (2), nucleus (3), swollen mitochondria, destruction of the cristae, lucency of the matrix (4); **в** (×3500) – vacuolization of the syncytiotrophoblast cytoplasm (1), nuclei (2); **г** (×3500) – foci of local destruction of various sizes (1), deformation of nuclei (2); **д** (×3500) – destruction (1) and detachment (2) of syncytiotrophoblast; **е** (×3500) – a section of necrosis in the syncytiotrophoblast (shown by arrows).



Данная интернет-версия статьи была скачана с сайта http://www.gynecology.su. Не предназначено для использования в коммерческих целях.
Информацию о репринтах можно получить в редакции. Тел.: +7 (495) 649-54-95; эл. почта: info@irbis-1.ru. Copyright © 2018 Издательство ИРБИС. Все права охраняются.

эндоплазматическая сеть, просветы ее канальцев были неравномерно расширены. Митохондрии в таком синцитиотрофобласте практически не визуализировались, но в 5 случаях отчетливо были видны набухшие митохондрии, наблюдали деструкцию крист и просветление митохондриального матрикса (**рис. 2б**). Ядра неправильной формы, неровные контуры ядер. Хроматин негомогенного вида. Ворсинки щеточной каймы обильны, истончены, распределены равномерно. Отслойка синцитиотрофобласта такой структуры обнаружена в 1 случае, а участки некроза – в 4 случаях.

У женщин с физиологически протекавшей беременностью в 9 случаях обнаружена указанная структура синцитиотрофобласта, но не выявлено случаев отслойки синцитиотрофобласта; участки некроза встретились в 2 наблюдениях.

Другой вариант изменения структуры синцитиотрофобласта диагностирован в 39 случаях антенатальной гибели плода. Отмечена выраженная вакуолизация

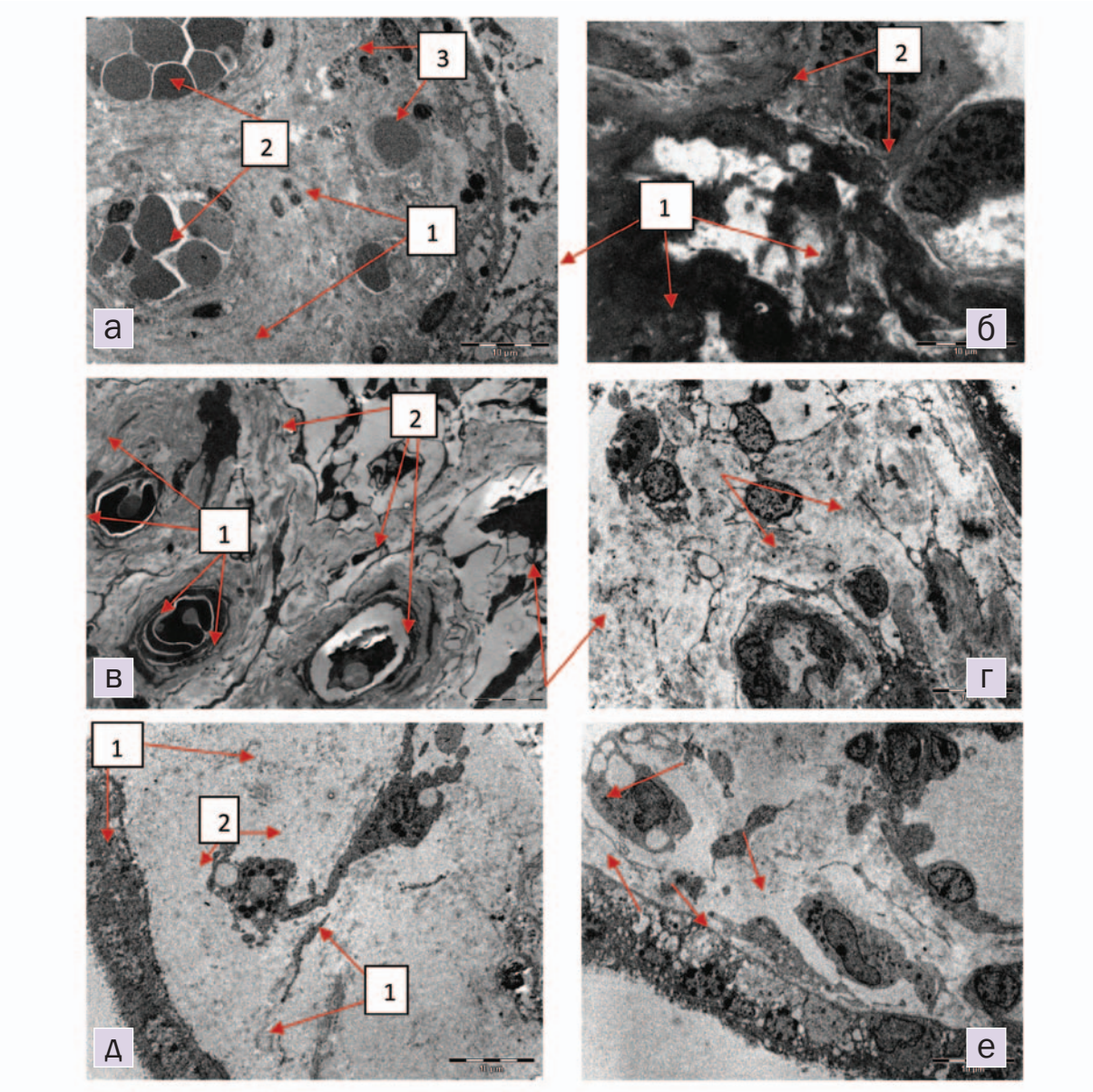


**Рисунок 2.** Плацента, фрагменты стромы терминальных ворсин хориона: **а** (×2200) – склероз стромы ворсины (1), периваскулярный склероз (2), синцитиотрофобласт (3); **б** (×2200) – некроз стромы (1), деструкция синцитиотрофобласта (2); **в** (×1800) – участки склероза стромы (1), отеки (2); **г** (×1800) – разрыхление стромы (показано стрелками); **д** (×1800) – выраженный отек стромы (1), мононуклеары (2); **е** (×2800) – участки расплавления стромы вокруг мононуклеаров (показано стрелками).

**Figure 2.** Placenta; fragments of the stromal terminal chorionic villi: **а** (×2200) – sclerosis of the villus stroma (1), perivascular sclerosis (2), syncytiotrophoblast (3); **б** (×2200) – necrosis of the stroma (1), destruction of syncytiotrophoblast (2); **в** (×1800) – foci of stroma sclerosis (1), edema (2); **г** (×1800) – loosening of the stroma (shown by arrows); **д** (×1800) – pronounced edema of the stroma (1), mononuclears (2); **е** (×2800) – areas of stroma melting around mononuclear cells (shown by arrows).



Данная интернет-версия статьи была скачана с сайта http://www.gynecology.su. Не предназначено для использования в коммерческих целях.
Информацию о репринтах можно получить в редакции. Тел.: +7 (495) 649-54-95; эл. почта: info@irbis-1.ru. Copyright © 2018 Издательство ИРБИС. Все права охраняются.

цитоплазмы синцитиотрофобласта (**рис. 1в**) с формированием очагов локальной деструкции различной величины (**рис. 1г**). Эндоплазматическая сеть в таком синцитиотрофобласте не просматривалась, и, возможно, очаги деструкции образовались вследствие разрушения канальцев и цистерн эндоплазматической сети. Во всех случаях митохондрии были резко набухшие, частично разрушены. Кристы находились в состоянии деструкции, митохондриальный матрикс опустошен. Ядра обычно были неправильной формы, нередко пикнотичны, сдавлены перинуклеарными вакуолями. Хроматин негомогенного вида. Ворсинки щеточной каймы распределены неравномерно, местами отсутствовали, нередко были отечны. При этом варианте изменения структуры синцитиотрофобласта в 10 случаях обнаружена деструкция и отслойка синцитиотрофобласта (**рис. 1д**), и в 7 случаях выявлены участки некроза (**рис. 1е**).

В группе сравнения подобная структура синцитиотрофобласта также встречалась чаще – в 21 случае, деструкция и отслойка синцитиотрофобласта обнаружена в 5 случаях, а участки некроза – в 2 случаях.

Следует отметить, что все просмотренные плаценты обеих групп были зрелыми, о чем свидетельствовало отсутствие липидных капель в цитоплазме синцитиотрофобласта.

***Структура стромы ворсин***

В строме ворсин при антенатальной гибели плода также были обнаружены различные варианты изменения ультраструктуры. В 16 случаях диагностирован склероз и уплотнение стромы ворсин, причем из них в 2 случаях отмечалось массивное периваскулярное склерозирование (**рис. 2а**). При этом в 5 случаях из 16 обнаружены очаги некроза стромы (**рис. 2б**). В 15 случаях также определялся склероз стромы, но среди склерозированной ткани встречались участки расплавления интерстиция (**рис. 2в**). Разрыхление стромы, увеличение промежутков между волокнами соединительной ткани обнаружено в 8 случаях (**рис. 2г**). Отеки в строме ворсин, как локальные, периваскулярные, так и массивные, обнаружены в 18 случаях (**рис. 2д**). Обычно в такой строме были видны мононуклеары, вокруг которых и просматривались обширные просветленные зоны интерстиция (**рис. 2е**). Всего было выявлено 20 случаев инфильтрации ворсин мононуклеарами, из них в 3 случаях наблюдалось разрыхление стромы, в 12 случаях – отеки, а в 4 случаях определялся склероз стромы с локальными отеками. В 1 случае изменений структуры соединительной ткани интерстиция ворсины не было обнаружено.

У рожениц группы сравнения выявлены аналогичные изменения структуры стромы ворсин за исключением массивного склероза стромы. Участки склероза, перемежающиеся с зонами отека, были обнаружены в 6 случаях, разрыхление стромы ворсин – в 10 случаях. Отеки различной величины выявлены в остальных 14 случаях. В данной группе случаев инфильтрации стромы ворсин мононуклеарами не наблюдали, встречались лишь одиночные клетки. Таким образом, видно, что в плацентах обеих групп наиболее часто были выявлены разрыхление и отеки стромы ворсин. Выраженный склероз стромы и ее инфильтрация мононуклеарами отмечены при антенатальной гибели плода.

***Структура микроциркуляторного русла***

В случаях антенатальной гибели плода были обнаружены изменения структуры микроциркуляторного русла. В 3 случаях была выявлена гиповаскуляризация ворсин, и это наблюдали в склерозированных ворсинах. Также в 11 случаях в склерозированных ворсинах обнаружены облитерированные сосуды (**рис. 3а**), а в 1 случае диагностирован некроз стромы. В плацентах контрольной группы случаев гиповаскуляризации стромы и облитерации сосудов не установлено. К нарушениям кровообращения, обнаруженным в ворсинах плацент обеих групп, следует отнести резкое полнокровие сосудов, сладжирование эритроцитов в просвете сосудов (**рис. 3б**), а в тяжелых случаях – закупорка просветов эритроцитарными тромбами (**рис. 3в**). При антенатальной гибели плода сладжирование эритроцитов и формирование эритроцитарных тромбов выявлено в 30 случаях, а в контрольной группе зафиксировано 12 таких случаев. Кроме того, в сосудах обнаружено изменение структуры эндотелиоцитов. В 5 случаях антенатальной гибели плода в сосудах плаценты обнаружены эндотелиоциты в виде узкой осмиофильной полосы (**рис. 3г**), органеллы в цитоплазме не просматривались. В 34 случаях эндотелиоциты были набухшие, с просветленной цитоплазмой, отмечали деструкцию митохондрий и складчатость контуров ядер (**рис. 3д**). Просветы сосудов были существенно сужены. Некроз и десквамация эндотелиоцитов диагностированы в сосудах ворсин 3 плацент (**рис. 3е**). В остальных 15 случаях структура эндотелиоцитов была без особенностей, и клетки представляли собой ровный монослой с гладкой поверхностью. В сосудах плацент контрольной группы обнаружено только набухание эндотелиоцитов в 18 случаях, а в остальных случаях структура эндотелиоцитов была без особенностей. Таким образом, изменения сосудов в плацентах обеих групп практически были идентичны, но при антенатальной гибели плода чаще диагностировано уплотнение эндотелиоцитов и некроз. Следует отметить, что в основной группе при склерозе стромы в 3 случаях выявлено уплотнение эндотелиоцитов, в 15 случаях – их набухание. При разрыхлении и отеке интерстиция ворсин в 2 случаях диагностировано уплотнение и осмиофилия эндотелия, в 18 случаях отмечено набухание эндотелиоцитов. В 1 случае набухание эндотелиоцитов выявлено в плаценте в сочетании с некрозом стромы.

В группе сравнения набухание эндотелиоцитов в 2 случаях наблюдали в строме с участками склероза и отеками, в 16 случаях выявлено разрыхление и выраженные отеки интерстиция ворсин.



Данная интернет-версия статьи была скачана с сайта http://www.gynecology.su. Не предназначено для использования в коммерческих целях.
Информацию о репринтах можно получить в редакции. Тел.: +7 (495) 649-54-95; эл. почта: info@irbis-1.ru. Copyright © 2018 Издательство ИРБИС. Все права охраняются.

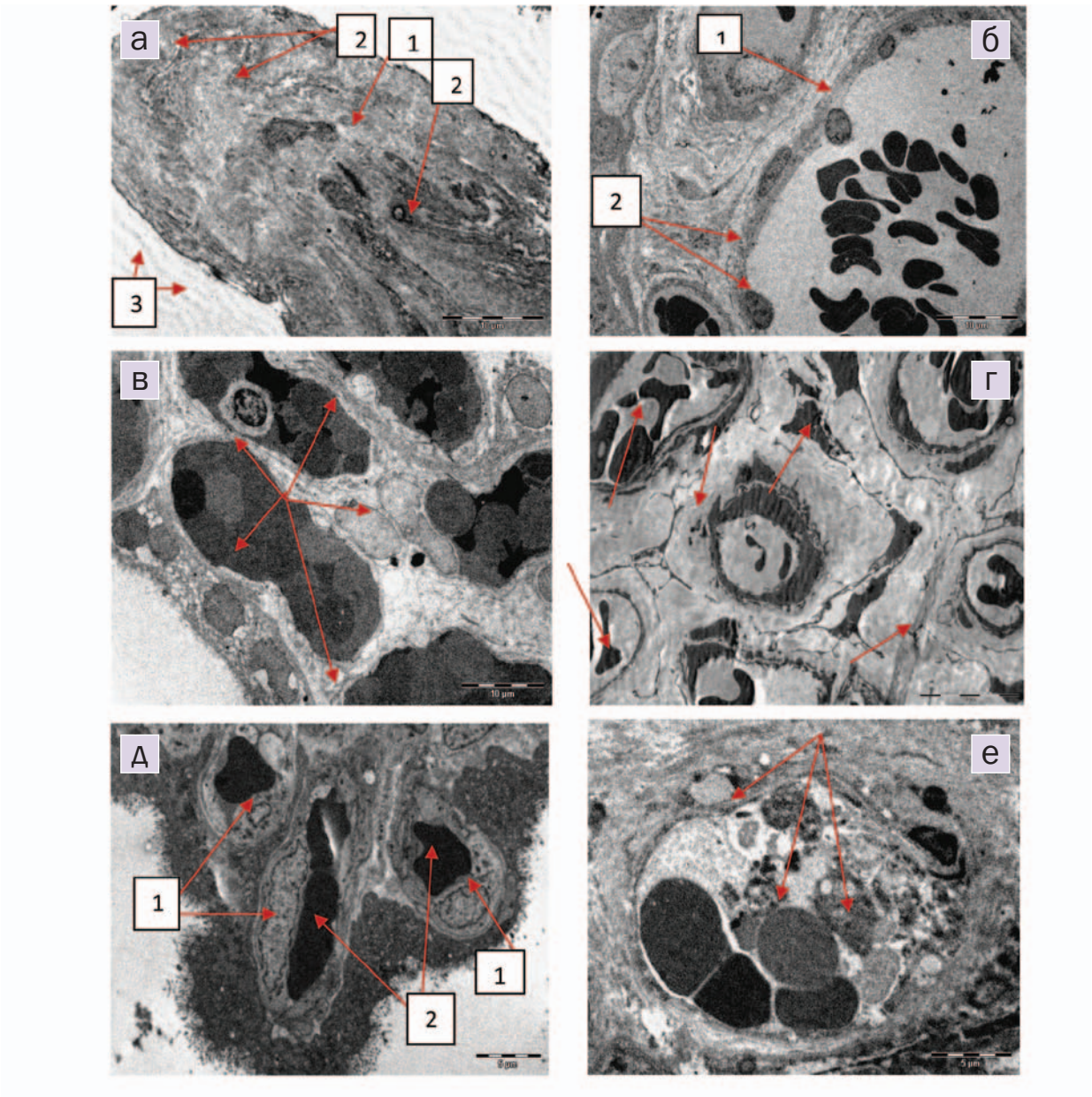


**Рисунок 3.** Плацента, фрагменты стромы ворсин хориона: **а** (×1800) – склероз стромы (1), облитерация сосудов (2), деструкция синцитиотрофобласта, оголение стромы (3); **б** (×1800) – резкое расширение просвета сосуда (1), сладжирование эритроцитов (2); **в** (×1800) – полнокровие сосудов, эритроцитарные тромбы в просветах (показано стрелками); **г** (×2200) – уплотнениие, осмиофилия цитоплазмы эндотелиоцитов (показано стрелками); **д** (×2200) – набухание эндотелиоцитов (1), сужение просвета сосудов (2); **е** (×3500) – некроз и десквамация эндотелия (показано стрелками).

**Figure 3.** Placenta; fragments of the chorionic villus stroma: **a** (×1800) – stromal sclerosis (1), vascular obliteration (2), destruction of syncytiotrophoblast, denudation of stroma (3); **б** (×1800) – a sharp widening of the vessel lumen (1), erythrocyte sludging (2); **в** (×1800) – hyperemia, erythrocyte thrombi in the lumens (shown by arrows); **г** (×2200) – densification, osmiophilia of the endotheliocytecytoplasm (shown by arrows); **д** (×2200) – swelling of endotheliocytes (1), narrowing of thevessel lumens (2); **е** (×3500) – necrosis and desquamation of the endothelium (shown by arrows).

В 2 случаях при антенатальной гибели плода выявлен некроз всех слоев плаценты, и в 1 случае диагностировано жировое перерождение последа.

## Обсуждение

Из проведенного исследования видно, что в плацентах женщин как основной группы, так и группы сравнения выявлены изменения ультраструктуры последа. Известно, что к моменту рождения плода плацента претерпевает значительные инволютивные изменения [11], что, возможно, необходимо для инициации родового процесса. Анализ структуры диагнозов рожениц при антенатальной гибели плода позволил установить, что наиболее часто встречалась ХФПН (23 случая – 39%), что не противоречит данным литературы [3, 12]. Фетоплацентарная недостаточность – клинический



Данная интернет-версия статьи была скачана с сайта http://www.gynecology.su. Не предназначено для использования в коммерческих целях.
Информацию о репринтах можно получить в редакции. Тел.: +7 (495) 649-54-95; эл. почта: info@irbis-1.ru. Copyright © 2018 Издательство ИРБИС. Все права охраняются.

синдром, обусловленный морфофункциональными изменениями в плаценте, проявляется комплексом нарушений транспортной, эндокринной и метаболической функций плаценты, лежащих в основе патологии плода [12, 13]. Этиология ХФПН многообразна, но существует несколько взаимосвязанных патологических механизмов ее развития. Одним из них является патологическое изменение маточно-плацентарного кровотока и нарушение фетоплацентарного кровообращения [12]. Морфологическое исследование плаценты позволило выявить дисциркуляторные изменения, такие как гиповаскуляризация стромы ворсин, резкое полнокровие сосудов, сладжирование эритроцитов и формирование эритроцитарных тромбов. Это может приводить к повышению проницаемости базальной мембраны сосудов, формированию отеков стромы с последующим развитием ишемии и склероза вплоть до некроза интерстиция.

Еще одним механизмом формирования ХФПН является развитие эндотелиальной дисфункции [14-16]. Нормальный эндотелий представляет собой однослойный специализированный слой клеток, выстилающих внутреннюю поверхность стенки сосудов и выполняющих барьерную, транспортную, метаболическую и эндокринную функции, и в целом является крупнейшим аутокринным, паракринным и эндокринным органом [17, 18]. Интактные эндотелиальные клетки обладают антиадгезивными и антикоагулянтными свойствами, регулируют проницаемость сосудов [17]. В проведенном исследовании плацент в 15 случаях в основной группе и в 12 случаях в группе сравнения морфологические изменения эндотелиоцитов не были выявлены. В остальных случаях обнаружено либо уплотнение и осмиофилия эндотелиоцитов, либо их набухание, просветление цитоплазмы, что можно, вероятно, расценивать как морфологическое проявление эндотелиальной дисфункции. На фоне дисциркуляторных изменений ишемия ткани плаценты приводит к увеличению продукции свободных радикалов с последующим истощением антиоксидантной системы, и возникающий вследствие этого оксидантный стресс является одним из активаторов эндотелия [17]. Активированный, морфологически измененный эндотелий приводит к дисбалансу сосудистых факторов, в частности, к снижению выработки плацентарного фактора роста, что вызывает нарушение развития и созревания ворсин хориона, формирования синцитиотрофобласта и плаценты, и это способствует прогрессирующему нарастанию плацентарной недостаточности [19-21]. Одним из проявлений ХФПН является СЗРП [4, 7]. В нашем исследовании СЗРП диагностирован в 16 случаях (27%) антенатальной гибели плода. СЗРП рассматривают как интегральный показатель проявления общего нарушения фетоплацентарного комплекса [2]. В патогенезе СЗРП ведущая роль принадлежит гипоксии, обусловленной патологическими изменениями плаценты, дисциркуляторными причинами и эндотелиальной дисфункцией [21]. Хроническая дыхательная недостаточность характеризуется нарушением диффузии газов на уровне плацентарного барьера с развитием у плода латентной гипоксии. Хроническая гипоксия плода осложняется острой гипоксией и асфиксией плода в случаях ПОНРП [4, 22]. В нашем исследовании ПОНРП зафиксирована в 10 случаях (17%). Кроме того, усугубление гипоксии обусловлено нефизиологичным положением плода в случаях антенатальной гибели. Ягодичное предлежание составило 6 случаев (10%). Такое положение плода затрудняет его движение по родовым путям, удлиняет процесс родов и на фоне ПОНРП может стать причиной антенатальной гибели плода.

Следует отметить, что в формирование СЗРП, помимо хронической гипоксии, несомненно, вносит вклад и хроническая метаболическая недостаточность, развивающаяся в течение длительной метаболической дисфункции плаценты на фоне ХФПН, что приводит к внутриутробной гипотрофии и гибели плода [13].

Безусловно, большое значение в формировании ХФПН имеет инфекционный процесс. При антенатальной гибели плода хорионамнионит был указан в диагнозе всего в 2 случаях (3%), однако инфильтрация стромы ворсин мононуклеарами выявлена в 20 случаях (33%). Известно, что инфекционный агент может инфицировать плаценту без проникновения к плоду, но при этом вызывать развитие ХФПН [4, 23-25]. Наиболее часто в местах фиксации мононуклеаров отмечали расплавление интерстиция (14 случаев), а в 6 случаях обнаружен склероз стромы. Наличие инфекционного агента, скопление мононуклеаров провоцируют развитие оксидантного стресса, активацию эндотелия, формирование эндотелиальной дисфункции, задержку развития плода, инициируют ПОНРН и антенатальную гибель плода.

Самые тяжелые изменения терминальных ворсин хориона и, соответственно, всей плаценты при антенатальной гибели плода обнаружены в 2 случаях: в 2 случаях выявлен некроз всех слоев ворсин, а в 1 случае установлено их жировое перерождение. Очевидно, что такие изменения плаценты несовместимы с жизнью плода.

## Заключение

Таким образом, этиология антенатальной гибели плода многофакторна. Проведенное исследование плаценты позволило на ультраструктурном уровне выявить инволютивно-дистрофические, дисциркуляторные, воспалительные изменения, приводящие к развитию ХФПН, СЗРП, ПОНРП и антенатальной гибели плода. Выявленные изменения однотипны, обнаружены в последах рожениц обеих групп. Возможно, что у женщин основной группы они возникли в более ранние сроки гестации и повлекли за собой развитие осложнений, которые и привели к гибели плода. На давность процесса указывали развитие склероза, некроза стромы и синцитиотрофобласта, облитерация сосудов, некроз и десквамация эндотелиоцитов. У женщин группы сравнения, вероятно,



Данная интернет-версия статьи была скачана с сайта http://www.gynecology.su. Не предназначено для использования в коммерческих целях.
Информацию о репринтах можно получить в редакции. Тел.: +7 (495) 649-54-95; эл. почта: info@irbis-1.ru. Copyright © 2018 Издательство ИРБИС. Все права охраняются.

аналогичные изменения плаценты также возникли, но уже к моменту рождения плода, не оказав негативного влияния на его внутриутробное развитие.

Не удалось определить основное заболевание матери, которое могло бы привести к антенатальной гибели плода, поскольку отсутствовала типичная клиническая картина; перечень экстрагенитальной патологии довольно широк, но представлен единичными случаями. Можно предположить, что имеющаяся экстрагенитальная патология роженицы усложняет течение беременности, заканчивающейся антенатальной гибелью плода.

## Выводы

1. При антенатальной гибели плода наиболее часто диагностируется акушерская патология: ХФПН, СЗРП, ПОНРП, неправильное положение плода (затылочное или ягодичное).
2. Морфологической основой ХФПН, СЗРП, ПОНРП можно считать деструктивные изменения синцитиотрофобласта, отечно-деструктивные, склеротические и некротические изменения стромы терминальных ворсин хориона, дисциркуляторные изменения (гиповаскуляризация, облитерация сосудов стромы, стаз и сладжирование эритроцитов, формирование эритроцитарных тромбов в просветах сосудов), изменения эндотелиоцитов с развитием эндотелиальной дисфункции, воспалительные изменения.
3. При антенатальной гибели плода патологические изменения структуры плаценты начинаются в ранние сроки гестации, что и приводит к развитию ХФПН, СЗРП и других осложнений, в то время как при физиологически протекающей беременности аналогичные изменения развиваются перед рождением плода, не оказывая негативного влияния на его развитие.

*Работа выполнена в рамках госзадания ФГБУН «Институт иммунологии и физиологии» Уральского отделения РАН (тема № АААА-А18-118020590108-7).*

## Литература:


1. Сувернева А.А, Мамиев О.Б. Перинатальная смертность: динамика, структура, тенденции, причины. *Астраханский медицинский журнал*. 2013; 3 (8): 133-5.
2. Короткова С.В., Фаткуллина И.Б., Намжилова Л.С. Современный взгляд на проблему антенатальной гибели плода. *Сибирский медицинский журнал*. 2014; 7: 5-10.
3. Лазарева Г.А., Хурасева А.Б., Клычева О.И. Современный взгляд на проблему фетоплацентарной недостаточности. *Научные ведомости*. 2014; 18 (189): 5-10.
4. Чабанова Н.Б., Хасанова В.В., Шевлюкова Т.П. Антенатальная гибель плода: причины, факторы риска. *Университетская медицина Урала*. 2015; 2-3 (1): 60-2.
5. Кукарская И.И., Ербактанова Т.А. Региональные аспекты мертворождаемости в Тюменской области в 2014 году. *Медицинская наука и образование Урала*. 2015; 3: 105-9.
6. Стрижаков А.Н., Игнатко И.В., Осипова Ю.Ю. Этиология и патогенез антенатальной гибели плода. *Вопросы гинекологии, акушерства и перинатологии*. 2012; 11 (3): 31-40.
7. Goldenberg R.L., McClure E.M., Belizan J.M. Commentary: reducing the worlds stillbirths. *BMC Pregnancy Childbirth*. 2009; 9 (1): S1. DOI: 10.1186/1471-2393-9-S1-S1.
8. Chaiworapongsa T., Romero R., Kusanovic J.P. Unexplained fetal death is associated with increased concentrations of antiangiogenic factors in amniotic fluid. *J Matern Fetal Neonatal Med*. 2010; 23 (8): 794-805.
9. Рымашевский А.Н., Уелина Г.А., Набока Ю.Л. Некоторые аспекты антенатальной гибели плода. *Валеология*. 2012; 4: 45-8.
10. Марковский В.Д., Куприянова Л.С., Ткачев А.Э. Морфофункциональные изменения в системе мать-плацента-плод при плацентарной дисфункции. *Вестник проблем биологии и медицины*. 2014; 4 (116): 247-51.
11. Хэм А., Кормак Д. Гистология (в 5 томах). *М.: Мир*. 1983; 5: 274 с.
12. Балданова М.Ц. Фетоплацентарная недостаточность. *Вестник Бурятского университета*. 2012; 12: 267-71.
13. Барановская Е.И., Будюхин О.А., Баранчук О.А. Патоморфологическая характеристика хронической плацентарной недостаточности. *Здравоохранение*. 2011; 8: 4-9.
14. Фомина М.П., Дивакова Т.С., Ржеусская Л.Д. Эндотелиальная дисфункция и баланс ангиогенных факторов у беременных с плацентарными нарушениями. *Медицинские новости*. 2014; 3: 63-7.
15. Комилова М.С., Пахомова Ж.Е. Значение эндотелия в развитии осложнений гестационного периода. *Российский вестник акушера-гинеколога*. 2015; 1: 18-23.
16. Жирова Н.В., Егорова А.Т., Тутынина О.В. Дисфункция эндотелия в патогенезе развития плацентарной недостаточности. *Научное обозрение*. 2015; 22: 307-12.
17. Макулова М.В. Эндотелиальная дисфункция в патогенезе гестоза. *Журнал акушерства и женских болезней*. 2014; 6: 44-54.
18. Sharma S., Mohan P. Angiogenic factors in pre-eclampsia and pregnancy-induced hypertension. *J Indian Acad Clin Med*. 2011; 12: 44-5.
19. Пахомова Ж.Е., Камилова М.С. Оценка дисфункции эндотелия фетоплацентарного комплекса при преждевременной отслойке нормально расположенной плаценты. *Вестник современной клинической медицины*. 2016; 1: 51-7.
20. Forbes K., Westwood M. Maternal growth factor regulation of human placental development and fetal growth. *J Endocrinol*. 2010; 1: 1-16.
21. Ашурова Н.Г., Исматова М.И. Задержка внутриутробного развития: современный взгляд на проблему. *Вестник Совета молодых ученых и специалистов Челябинской области*. 2015; 3: 15-8.
22. Иванова Л.А., Ильин А.Б., Абашин В.Г. Патолого-анатомические аспекты перинатальных потерь. *Вестник Российской военно-медицинской академии*. 2012; 4: 134-7.
23. Белозерцева Е.П., Белокриницкая Т.Е., Иозефсон С.А. Факторы риска антенатальной гибели плода: ретроспективное когортное исследование. *Мать и дитя в Кузбассе*. 2015; 2: 86-90.
24. Goldenberg R.L., Thompson C. The infectious origins of stillbirth. *Am J Obstet Gynecol*. 2003; 189: 867-73.
25. Белокриницкая Т.Е., Белозерцева Е.П., Иозефсон СА. Конфаудинг-факторы антенатальной гибели плода. *Дальневосточный медицинский журнал*. 2014; 4: 50-3.


## References:


1. Suverneva A.A., Mamiev O.B. Perinatal mortality: dynamics, structure, trends, causes. [Perinatal'naya smertnost': dinamika, struktura, tendencii, prichiny]. *Astrahanskij medicinskij zhurnal*. 2013; 3 (8): 133-5 (in Russian).
2. Korotkova S.V., Fatkullina I.B., Namzhilova L.S. A modern view at problem of antenatal fetal death. [Sovremennyj vzglyad na problemu antenatal'noj gibeli ploda]. *Sibirskij medicinskij zhurnal*. 2014; 7: 5-10 (in Russian).
3. Lazareva G.A., Khuraseva A.B., Klycheva O.I. Modern view on the problem of fetoplacental insufficiency. [Sovremennyj vzglyad na problemu fetoplacentarnoj nedostatochnosti]. *Nauchnye vedomosti*. 2014; 18 (189): 5-10 (in Russian).
4. Chabanova N.B., Khasanova V.V., Shevlyukova T.P. Antenatal fetal death: causes, risk factors. [Antenatal'naya gibel' ploda:




Данная интернет-версия статьи была скачана с сайта http://www.gynecology.su. Не предназначено для использования в коммерческих целях. Информацию о репринтах можно получить в редакции. Тел.: +7 (495) 649-54-95; эл. почта: info@irbis-1.ru. Copyright © 2018 Издательство ИРБИС. Все права охраняются.

prichiny, faktory riska]. *Universitetskaya medicina Urala*. 2015; 2-3 (1): 60-2 (in Russian).
5. Kukarskaya I.I., Erbaktanova T.A. Regional aspects of stillbirth in the Tyumen region in 2014. [Regional'nye aspekty mertvorozhdaemosti v Tyumenskoj oblasti v 2014 godu]. *Medicinskaya nauka i obrazovanie Urala*. 2015; 3: 105-9 (in Russian).
6. Strizhakov A.N., Ignatko I.V., Osipova Yu.Yu. Etiology and pathogenesis of antenatal fetal death. [Etiologiya i patogenez antenatal'noj gibeli ploda]. *Voprosy ginekologii, akusherstva i perinatologii*. 2012; 11 (3): 31-40 (in Russian).
7. Goldenberg R.L., McClure E.M., Belizan J.M. Commentary: reducing the worlds stillbirths. *BMC Pregnancy Childbirth*. 2009; 9 (1): S1. DOI: 10.1186/1471-2393-9-S1-S1.
8. Chaiworapongsa T., Romero R., Kusanovic J.P. Unexplained fetal death is associated with increased concentrations of antiangiogenic factors in amniotic fluid. *J Matern Fetal Neonatal Med*. 2010; 23 (8): 794-805.
9. Rymashevsky A.N., Uelina G.A., Naboka Yu.L. Some aspects of antenatal fetal death. [Nekotorye aspekty antenatal'noj gibeli ploda]. *Valeologiya*. 2012; 4: 45-8 (in Russian).
10. Markovsky V.D., Kupriyanova L.S., Tkachev A.E. Morphofunctional changes in the mother-placenta-fetus system at placental dysfunction. [Morfofunkcional'nye izmeneniya v sisteme mat'-placenta-plod pri placentarnoj disfunkcii]. *Vestnik problem biologii i mediciny*. 2014; 4 (116): 247-51 (in Russian).
11. Ham A., Cormack D. Histology (in 5 volumes). [Gistologiya (v 5 tomah)]. *Moskva: Mir*. 1983; 5: 274 s (in Russian).
12. Baldanova M.Ts. Fetoplacental insufficiency. [Fetoplacentarnaya nedostatochnost']. *Vestnik Buryatskogo universiteta*. 2012; 12: 267-71 (in Russian).
13. Baranovskaya E.I., Budyukhin O.A., Baranchuk O.A. Pathomorphological characteristics of chronic placental insufficiency. [Patomorfologicheskaya harakteristika hronicheskoj placentarnoj nedostatochnosti]. *Zdravoohranenie*. 2011; 8: 4-9 (in Russian).
14. Fomina M.P., Divakova T.S., Rzheusskaya L.D. Endothelial dysfunction and balance of angiogenic factors in pregnant women with placental disorders. [Endotelial'naya disfunkciya i balans angiogennyh faktorov u beremennyh s placentarnymi narusheniyami]. *Medicinskie novosti*. 2014; 3: 63-7 (in Russian).
15. Komilova M.S., Pakhomova Zh.E. Endothelium significance in complications development during gestational period. [Znachenie endoteliya v razvitii oslozhnenij gestacionnogo perioda]. *Rossijskij vestnik akushera-ginekologa*. 2015; 1: 18-23 (in Russian).
16. Zhirova N.V., Egorova A.T., Tutynina O.V. Endothelial dysfunction in the pathogenesis of placental insufficiency. [Disfunkciya endoteliya v patogeneze razvitiya placentarnoj nedostatochnosti]. *Nauchnoe obozrenie*. 2015; 22: 307-12 (in Russian).
17. Makulova M.V. Endothelial dysfunction in the pathogenesis of gestosis. [Endotelial'naya disfunkciya v patogeneze gestoza]. *Zurnal akusherstva i zhenskih boleznej*. 2014; 6: 44-54 (in Russian).
18. Sharma S., Mohan P. Angiogenic factors in pre-eclampsia and pregnancy-induced hypertension. *J Indian Acad Clin Med*. 2011; 12: 44-5.
19. Pakhomova Zh.E., Kamilova M.S. Assessment of endothelial dysfunction of the fetoplacental complex with premature detachment of the normally located placenta. [Ocenka disfunkcii endoteliya fetoplacentarnogo kompleksa pri prezhdevremennoj otslojke normal'no raspolozhennoj placenty]. *Vestnik sovremennoj klinicheskoj mediciny*. 2016; 1: 51-7 (in Russian).
20. Forbes K., Westwood M. Maternal growth factor regulation of human placental development and fetal growth. *J Endocrinol*. 2010; 1: 1-16.
21. Ashurova N.G., Ismatova M.I. Retardation of intrauterine development: a modern view of the problem. [Zaderzhka vnutriutrobnogo razvitiya: sovremennyj vzglyad na problem]. *Vestnik Soveta molodyh uchenyh i specialistov Celyabinskoj oblasti*. 2015; 3: 15-8 (in Russian).
22. Ivanova L.A., Il'in A.B., Abashin V.G. Pathological and anatomical aspects of perinatal losses. [Patologo-anatomicheskie aspekty perinatal'nyh poter']. *Vestnik Rossijskoj voenno-medicinskoj akademii*. 2012; 4: 134-7 (in Russian).
23. Belozertseva E.P., Belokrinitskaya T.E., Iosefson S.A. Risk factors for antenatal fetal death: a retrospective cohort study. [Faktory riska antenatal'noj gibeli ploda: retrospektivnoe kogortnoe issledovanie]. *Mat' i ditya v Kuzbasse*. 2015; 2: 86-90 (in Russian).
24. Goldenberg R.L., Thompson C. The infectious origins of stillbirth. *Am J Obstet Gynecol*. 2003; 189: 867-73.
25. Belokrinitskaya T.E., Belozertseva E.P., Jozefson S.A. Confounding factors of antenatal fetal death. [Konfauding-faktory antenatal'noj gibeli ploda]. *Dal'nevostochnyj medicinskij zhurnal*. 2014; 4: 50-3 (in Russian).

**Сведения об авторах:**
Черешнев Валерий Александрович – д.м.н., профессор, академик РАН, главный научный сотрудник лаборатории иммунофизиологии и иммунофармакологии ФГБУН «ИИФ» УрО РАН. E-mail: ekb-lem@mail.ru.
Пичугова Светлана Владимировна – к.м.н., научный сотрудник лаборатории иммунопатофизиологии ФГБУН «ИИФ» УрО РАН; врач высшей категории лаборатории электронной микроскопии МАУ «КДЦ». E-mail: ekb-lem@mail.ru.
Тулакина Людмила Геннадьевна – к.м.н., зав. лабораторией электронной микроскопии МАУ «КДЦ». E-mail: ekb-lem@mail.ru.
Клейн Алексей Вениаминович – к.м.н., врач высшей категории лаборатории электронной микроскопии МАУ «КДЦ». E-mail: ekb-lem@mail.ru.
Савинова Татьяна Леонидовна – к.м.н., первый заместитель начальника управления здравоохранения администрации г. Екатеринбурга. E-mail: olgan@e-zdrav.ru.
Лебедева Любовь Михайловна – зам. главного врача по родовспоможению МАУ «ГКБ № 14», зав. родильным домом. E-mail: gkb14@egkb14.ru.
Яков Борисович Бейкин – д.м.н., профессор, зав. лабораторией иммунопатофизиологии ФГБУН «ИИФ» УрО РАН; главный врач МАУ «КДЦ», заслуженный врач РФ. E-mail: inbox@kdc-lab.ru.

**About the authors:**
Chereshnev Valery Aleksandrovich – MD, Professor, Academician of RAS, Chief Researcher, Laboratory of Immunophysiology and Immunopharmacology, IIP Ural Branch of RAS. E-mail: ekb-lem@mail.ru.
Pichugova Svetlana Vladimirovna – PhD, Researcher, Laboratory of Immunopathophysiology, IIP Ural Branch of RAS; Certified Specialist, Laboratory of Electron Microscopy, CDC. E-mail: ekb-lem@mail.ru.
Tulakina Lyudmila Gennad'evna – PhD, Head of Laboratory of Electron Microscopy, CDC. E-mail: ekb-lem@mail.ru.
Kleyn Aleksey Veniaminovich – PhD, Certified Specialist, Laboratory of Electron Microscopy, CDC. E-mail: ekb-lem@mail.ru.
Savinova Tat'yana Leonidovna – PhD, First Deputy Head of Public Health Administration of Ekaterinburg City. E-mail: olgan@e-zdrav.ru.
Lebedeva Lyubov' Mikhaylovna – Deputy Chief Physician in charge of Obstetrics, CCH № 14, Head of Maternity Hospital. E-mail: gkb14@egkb14.ru.
Beikin Yakov Borisovich – MD, Professor, Head of Laboratory of Immunopathophysiology, IIP Ural Branch of RAS; Chief Physician of CDC, Honored Doctor of RF. E-mail: inbox@kdc-lab.ru.



Данная интернет-версия статьи была скачана с сайта http://www.gynecology.su. Не предназначено для использования в коммерческих целях.
Информацию о репринтах можно получить в редакции. Тел.: +7 (495) 649-54-95; эл. почта: info@irbis-1.ru. Copyright © 2018 Издательство ИРБИС. Все права охраняются.