АКУШЕРСТВО ГИНЕКОЛОГИЯ РЕПРОДУКЦИЯ

Включен в перечень ведущих рецензируемых журналов и изданий ВАК

2018 • Том 12 • № 1

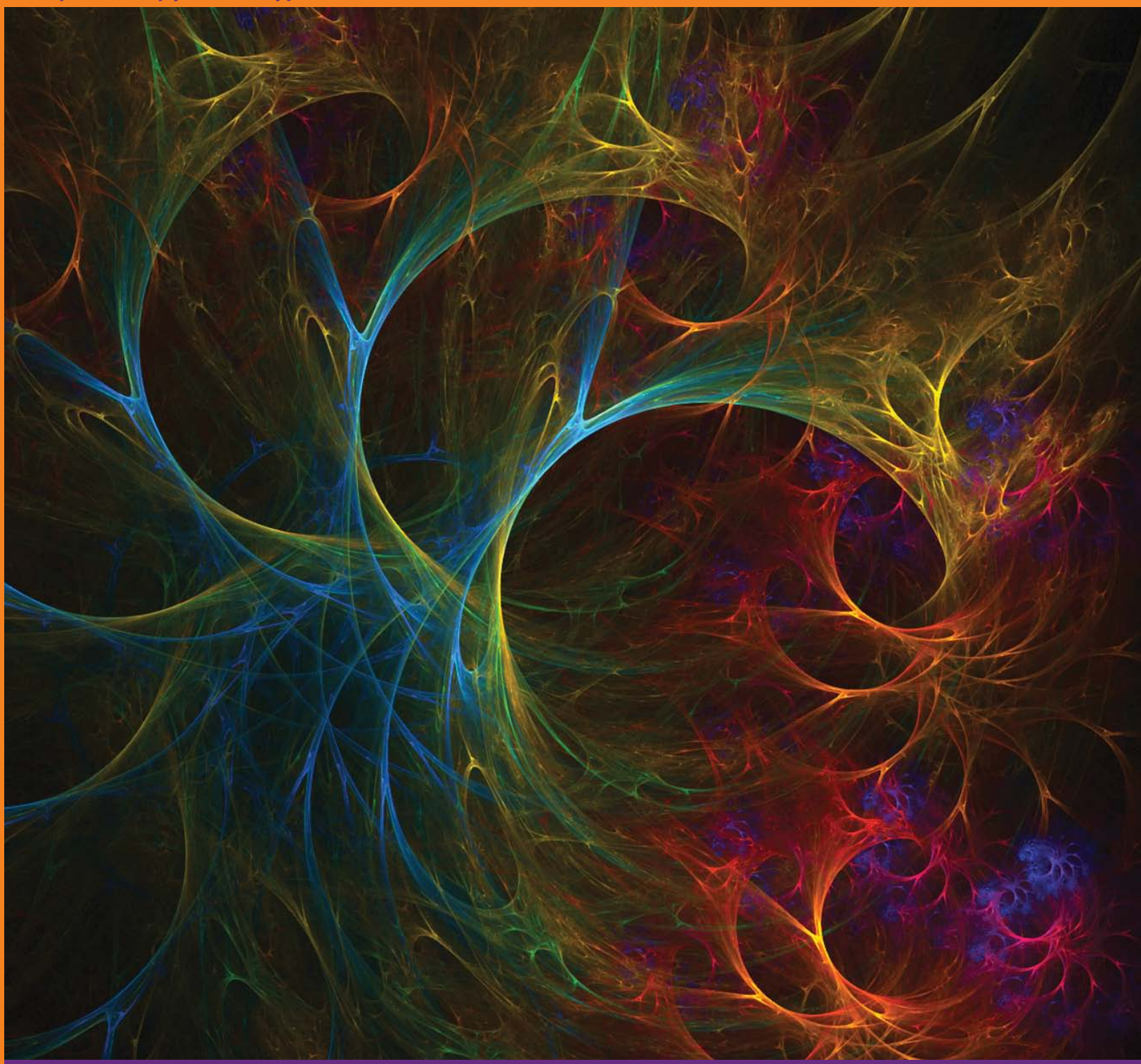

OBSTETRICS, GYNECOLOGY AND REPRODUCTION

ISSN 2313-7347

2018 Vol. 12 No 1

www.gynecology.su

ISSN 2313-7347

© Коллектив авторов, 2018

DOI: 10.17749/2313-7347.2018.12.1.074-085

Женское бесплодие, ассоциированное с генитальным туберкулезом

Клинышкова Т.В.[1], Яковлева А.А.[2]

[1] ФГБОУ ВО «Омский государственный медицинский университет» Министерства здравоохранения Российской Федерации Россия, 644099, Омск, ул. Ленина, 12

[2] «Клиника современной медицины» Россия, 121170, Москва, Площадь победы, 2/1

Резюме

Анализ данных литературы свидетельствует о чрезвычайной актуальности проблемы бесплодия в современных демографических условиях и напряженной эпидемиологической ситуации по туберкулезу. В настоящее время генитальный туберкулез (ГТ) является причиной женского бесплодия в 10-27,8% случаев и признан серьезной медико-социальной проблемой по причине развития у женщин репродуктивного возраста (24-35 лет). Вопросы диагностики ГТ представляют сложную проблему: отсутствуют общепринятые схемы ведения пациенток с бесплодием для своевременного выявления заболевания; клинические проявления неспецифичны; отмечена недостаточная чувствительность молекулярно-генетического, морфологического, микробиологических методов в диагностике; результаты применения гистеросальпингографии противоречивы (40-60% расхождений, высокий риск осложнений); имеются ограничения показаний к пробе Коха и тест-терапии; дискутируется применение лапароскопии; неоднородность эндоскопической картины позволяет заподозрить ГТ в 13-59,7% случаев, а верифицировать при этом диагноз – в 9-26,3%. Иммунологические методы, в частности серологические, получили приоритет для диагностики внелегочного туберкулеза. Исследование показателей местного гуморального иммунитета у женщин с бесплодием наряду с оценкой эндоскопических особенностей, как показано в приоритетных исследованиях, позволит ускорить диагностику ГТ и избежать необратимых изменений репродуктивной системы.

Ключевые слова

Бесплодие, туберкулез гениталий, диагностика, методы.

Статья поступила: 08.05.2017 г.; **в доработанном виде:** 23.02.2018 г.; **принята к печати:** 29.03.2018 г.

Конфликт интересов

Авторы заявляют об отсутствии необходимости раскрытия финансовой поддержки или конфликта интересов в отношении данной публикации.

Все авторы сделали эквивалентный вклад в подготовку публикации.

Для цитирования

Клинышкова Т.В., Яковлева А.А. Женское бесплодие, ассоциированное с генитальным туберкулезом. *Акушерство, гинекология и репродукция*. 2018; 12 (1): 74-85. DOI: 10.17749/2313-7347.2018.12.1.074-085.

Female infertility associated with genital tuberculosis

Klinyshkova T.V.[1], Yakovleva A.A.[2]

[1] Omsk State Medical University, Health Ministry of Russian Federation
12, ul. Lenina, Omsk, 644099, Russia

[2] Clinic of Modern Medicine
2/1, pl. Pobedy, Moscow, 121170, Russia

Summary

Analysis of the published reports indicates the alarming increase in prevalence of infertility that occurs in the current demographic situation and the unfavorable epidemiological trends in tuberculosis. At present, female genital tuberculosis (GT) is considered the cause of 10-27.8% of female infertility cases and seen as a serious medical and social problem in women of reproductive age (24-35 years). Making a diagnosis of GT may become a complex task since: there are no commonly accepted schemes for the diagnostic procedure and patient management; the clinical manifestations of GT are nonspecific; the molecular-genetic, morphological, and microbiological diagnostic methods may not be sufficiently sensitive; the results of using hysterosalpingography are inconsistent (40-60% of discrepancies, high risk of complications); the indications to the Koch test and test-therapy are limited; the use of laparoscopy is still debatable; and the heterogeneity of the endoscopic picture in 13-59.7% of suspected GT cases results in a low rate of confirmed GT – 9-26.3%. Immunological methods, in particular, the serological ones, take a lead in the diagnosis of extra-pulmonary tuberculosis. We propose that testing the local humoral immunity in women with infertility, along with the endoscopy, can improve the diagnosis of GT and avoid irreversible changes in the reproductive system.

Key words

Infertility, genital tuberculosis, diagnostics, methods.

Received: 08.05.2017; **in the revised form:** 23.02.2018; **accepted:** 29.03.2018.

Conflict of interests

The authors declare they have nothing to disclose regarding the funding or conflict of interests with respect to this manuscript.

Authors contributed equally to this article.

For citation

Klinyshkova T.V., Yakovleva A.A. Female infertility associated with genital tuberculosis. Obstetrics, gynecology and reproduction [*Akusherstvo, ginekologiya i reproduktsiya*]. 2018; 12 (1): 74-85 (in Russian). DOI: 10.17749/2313-7347.2018.12.1.074-085.

Corresponding author

Address: 2/1, pl. Pobedy, Moscow, 121170, Russia.
E-mail: Yakovleva_N_83@mail.ru (Yakovleva A.A.).

Введение

Проблема охраны репродуктивного здоровья населения в современных условиях приобретает глобальную значимость: в Европе до 10% супружеских пар страдают бесплодием, в Канаде и США этот показатель еще выше и достигает 17%, в России частота бесплодия составляет 18-24,9%, и эти цифры не имеют тенденции к снижению (15% – критический уровень по данным ВОЗ) [1, 2]. Согласно данным литературы, женский фактор в структуре бесплодия превалирует – его частота достигает 45-65% [3]. Наиболее частой формой женского бесплодия признается трубно-перитонеальная форма бесплодия (ТПФБ); причиной ТПФБ является восходящая инфекция половых путей, удельный вес которой составляет 30-85% [4-7]. Маточная форма бесплодия, по данным литературы, достигает 50% среди всех форм бесплодия, что приводит к необратимой утрате естественной фертильности [8]. Глобальной проблемой здравоохранения в мире по-прежнему является и туберкулез, при этом значительное увеличение заболеваемости наблюдается среди женщин 25-44 лет. Отмечается, что в мире ежегодно регистрируется 0,8 миллиона новых случаев туберкулеза внелегочных локализа-

ций, при этом заболевание зачастую выявляется на стадии необратимых изменений или тяжелых осложнений [9-11]. По данным ВОЗ, более чем в 18 странах Европы заболеваемость растет непредсказуемо и драматически быстро в связи с миграцией и прогрессивным увеличением числа ВИЧ-инфицированных [11]. На сегодняшний день в России мочеполовой туберкулез в структуре внелегочных форм туберкулеза занимает вторую (после костно-суставной локализации) позицию с частотой 27,2% [9, 12]. В структуре мочеполового туберкулеза 25% случаев составляет генитальный туберкулез (ГТ); в структуре внелегочных форм его доля колеблется от 1% в США до 19% в Индии (в России – 12,5-16%), и он все чаще встречается в Европейском регионе [10, 13, 14]. При этом невысокие показатели туберкулеза гениталий в структуре заболеваемости туберкулезом не отражают истинной картины распространенности ГТ в связи с особенностями статистического учета туберкулеза в РФ, а также с редким выявлением заболевания [9, 15].

В настоящее время ГТ приобретает особую значимость в репродуктивной медицине, так как в 10-27,8% случаев он является причиной женской инфертильности; при этом заболевание развивается в основном у женщин репродуктивного возраста и считается значимой не только медицинской, но и социальной проблемой [10, 16, 17]. На возрастную группу женщин 24-35 лет приходится пик заболеваемости ГТ; в постменопаузе заболевание встречается редко, что определяет чрезвычайную актуальность проблемы сохранения фертильности женщин репродуктивного возраста [13, 18, 19]. Социальная значимость проблемы бесплодия подчеркивается многими авторами, отмечающими в последние годы у пациенток с ГТ наличие высшего образования, трудоустроенности, высокого уровня адаптивных и коммуникативных возможностей [9, 20]. Наиболее часто встречается урогенитальный туберкулез (УГТ), вызванный Mycobacterium tuberculosis (80-95% случаев). Поскольку туберкулез – антропозоонозное заболевание, не потеряла своей актуальности и Mycobacterium bovis, на долю которой в некоторых странах приходится до 20% [21, 22]. Локализация микобактерии туберкулеза (МБТ) в 90-100% представлена в маточных трубах. Одновременно у 10-60% пациенток выявляется туберкулезное поражение эндометрия. Яичники поражаются в 6-30% случаев; туберкулез вульвы, влагалища и шейки матки встречается реже – в 1-15% [8, 16, 23].

Бесплодие является характерным симптомом ГТ и встречается у 10-85% пациенток; при этом туберкулезное поражение половых органов приводит к ТПФБ в 74,7-97% клинических наблюдений [17, 24, 25]. В 30-50% случаев отмечается сочетанное туберкулезное поражение матки, что приводит к формированию синехий специфической этиологии – до 60% случаев [8, 26]. Все это подчеркивает несомненную актуальность вопросов своевременного выявления и диагностики бесплодия, ассоциированного с туберкулезом гениталий у женщин репродуктивного возраста.

Современные методы диагностики генитального туберкулеза у женщин с бесплодием

Диагностика туберкулеза гениталий представляет многозначную и нерешенную проблему. Множественность проявлений ГТ, отсутствие патогномоничных симптомов [27, 28], возможность сочетанного вовлечения в специфический инфекционно-воспалительный процесс любого органа, в том числе при интактных легких, эпидемическая напряженность ситуации, длительное волнообразное течение, скудное бактериовыделение [10-12, 18, 29], низкая информированность врачей о специфическом поражении гениталий, отсутствие схемы совместного ведения врачами фтизиатрами и гинекологами обусловливают трудность своевременной диагностики специфического процесса гениталий [15, 21]. Согласно данным российских и зарубежных авторов, ГТ диагностируется в трети случаев (35%) после 10 лет течения и зачастую выявляется интраоперационно [18, 19, 27].

Метод выявления возбудителя с помощью микроскопии и посева на жидкие и твердые среды, наряду с морфологической картиной, а также основными данными клинического течения рекомендован ВОЗ для диагностики ГТ [11]. Согласно Федеральным клиническим рекомендациям Российского общества фтизиатров по диагностике и лечению урогенитального туберкулеза, диагноз УГТ может быть установлен на основании обнаружения МБТ любым способом в любом патологическом материале, относящемся к мочеполовой системе, на основании типичной патоморфологической картины операционного или биопсийного материала, рентгенологической картины, а также на основании результатов провокационных проб, терапии ex juvantibus, клинических особенностей течения инфекций урогенитального тракта (рефрактерность к стандартной антибактериальной терапии, рецидивирующее течение) при наличии факторов высокой вероятности [22].

Клинические проявления ГТ неспецифичны, нередко (более 50% случаев) основной и единственной причиной медицинского обследования является бесплодие; при этом авторы отмечают преобладание первичного (60-90%) бесплодия над вторичным (10-30%) [6, 10, 18, 23, 25]. Для ГТ также характерны: длительное течение процесса; неспецифические интоксикационные симптомы, встречающиеся при большинстве хронических заболеваний (слабость, субфебрилитет, раздражительность, потеря веса, потливость, хроническая усталость); местный болевой синдром; нарушение менструального цикла (олигоменорея) [14, 16, 20, 24, 30]; множественные попытки терапии, в том числе хирургической коррекции, без должного эффекта; неудачи ЭКО [17, 22, 31]. У пациенток с бесплодием и ГТ частота трубной беременно-

сти выше, чем у пациенток с трубным фактором бесплодия, неассоциированным с туберкулезной инфекцией, и составляет 3,5-16% случаев [21, 30].

Отмечена низкая информативность гинекологического и общеклинического исследований. При их проведении выявляют острый, подострый или хронический сальпингоофорит, спаечный процесс органов малого таза, девиацию матки [1, 21].

Микробиологические методы обнаружения МБТ из-за скудного бактериовыделения зачастую не позволяют верифицировать туберкулез гениталий, несмотря на то, что до сих пор считаются «золотым стандартом» диагностики ГТ [11, 23, 29]. К микробиологическим методам относят бактериоскопический и бактериологический (культуральный). Забор материала для исследования выполняют из цервикального канала, с шейки матки, получают соскоб или аспират эндометрия при гистероскопии и биопсии, также проводят исследование менструальной крови, выделений из влагалища, перитонеальной жидкости, операционного материала до начала приема антибактериальных препаратов; при этом для улучшения возможности выявления микобактерии необходимо повторное исследование патологического материала различными методами [32].

Бактериоскопический (прямая, люминесцентная микроскопия) метод – исследование материала (мазки-отпечатки, эндосальпинкс при удалении труб, отделяемое цервикального канала, язв, свищей) при окраске по Цилю-Нильсену. Недостатками метода являются чрезвычайно низкая разрешающая способность – 100000-10000 МБТ в 1 мл. По данным зарубежных авторов, микроскопический метод имеет чувствительность 2,94-17,64% и 100% специфичность [23, 33].

Бактериологический – культуральный метод, это посев исследуемого материала на питательные среды. Метод позволяет судить о чувствительности культуры микобактерий к противотуберкулезным препаратам, определить вид микобактерий туберкулеза. Для бактериологического метода чувствительность составляет 10,3-29,4%, а специфичность – 100% [23, 24, 33, 34]. При туберкулезе гениталий методом посева на плотные питательные среды Левенштейна-Йенсена и Финна-II возбудитель выявляется в 3,2-30% случаев; частота высеваемости увеличивается при тяжелой форме заболевания, при использовании двух и более питательных сред, строгом выполнении техники, при многократных посевах, проведении пробы с туберкулином с последующим выполнением посева, что разрешено только в условиях противотуберкулезного учреждения [20, 33]. Отрицательный результат посева не позволяет исключить туберкулез, ведь бактериологическими методами МБТ обнаруживается крайне редко [32].

Недостатками культурального метода являются низкая чувствительность, трудоемкость, необходимость квалифицированного персонала, оборудования бактериологической лаборатории, медленный рост, скудное бактериовыделение, сниженное выживание МБТ в щелочной среде менструальной крови. Значительным недостатком метода также является длительность – получение результата через 3 месяца, что увеличивает продолжительность диагностики ГТ и негативно сказывается на эффективности терапевтических мероприятий по восстановлению репродуктивной функции [29, 35].

Современным бактериологическим методом диагностики ГТ у женщин является также *посев на жидкие питательные среды* (Middlebrook 7H9) с использованием автоматизированных систем для культивирования (например, BACTEC MGIT 960) с последующим определением лекарственной устойчивости возбудителя [22]. По данным приоритетных исследований, установлена 40% чувствительность и 90% специфичность метода в своевременной диагностике туберкулеза женских гениталий; при этом отмечается положительная сторона метода – возможность использования в комплексном исследовании совместно с культуральным методом и методом полимеразной цепной реакции (ПЦР), быстрое получение результата (от двух дней до трех недель), что актуально для раннего начала своевременной противотуберкулезной терапии у пациенток с бесплодием [14, 22].

Применение ***молекулярно-генетического метода*** – ПЦР позволило существенно улучшить диагностику внелегочного туберкулеза, уменьшить сроки постановки диагноза, определить чувствительность и резистентность к противотуберкулезным химиопрепаратам [11]. Информативность метода при исследовании диагностического материала, аналогичного используемому для микробиологических методов, для выявления ДНК микобактерии туберкулеза, согласно данным литературы, варьирует: чувствительность составляет 57,1-96,4%, специфичность – 54-98% [14, 30, 36]. Исследуется информативность метода ПЦР для определения специфических антигенов МБТ в перитонеальной жидкости, полученной при лапароскопии; по данным авторов, чувствительность метода невысока (5,44-7,6%), что позволяет использовать результат как дополнительный наряду с данными лапароскопии в комплексной диагностике бесплодия, ассоциированного с ГТ [31, 37]. В настоящее время имеются исследования, демонстрирующие возможность повышения чувствительности метода ПЦР в образцах эндометрия и операционных биоптатах путем определения МБТ 64 гена, 32 и 19 kDa антигена, TRC4 рецептора в доступном участке ДНК МБТ [24, 31, 32, 36]. Однако ряд исследователей отмечает при ПЦР исследовании материала получение значительного числа ложноотрицательных и ложноположительных результатов; это свидетельствует о том, что метод не может быть использован для ранней диагностики ГТ у женщин с туберкулезным поражением маточных труб, так как специфическая воспалительная реакция эндометрия может быть не выражена; также метод не позволяет

дифференцировать активный туберкулезный процесс в гениталиях и состояние инфицирования [26, 31].

Генетические методы в настоящее время получили приоритет, активно изучаются результаты их применения в комплексной диагностике с целью ранней диагностики и прогнозирования заболевания. Так, V. Bhanothu et al. оценили полиморфизм TLR2 и IFN-γ – белков цитокинового ряда, имеющих ключевое влияние на иммунный клеточный ответ организма в отношении различных инфекций, в том числе туберкулезной инфекции у пациенток с бесплодием, ассоциированным с ГТ. Исследование показало, что полиморфизм TLR2 не был связан с наличием ГТ, в то время как мутация в IFN-γ гене [+874 T (thymine) to A] приводила, предположительно, к развитию туберкулезного поражения гениталий и последующего бесплодия у 74,3% пациенток. Однако из-за небольшого числа наблюдений окончательные выводы относительно прогноза авторы не представили [38].

Одним из современных методов диагностики туберкулеза гениталий, в том числе у пациенток с бесплодием, может являться *автоматизированный тест амплификации нуклеиновой кислоты* (GeneXpert MTB/RIF) – автоматизированный метод, в основе которого лежит амплификация нуклеиновой кислоты; метод позволяет в одно и тоже время определить как наличие МБТ, так и чувствительность к рифампицину [32]. Метод показал высокую чувствительность и специфичность как у больных туберкулезом органов дыхания, так и при диагностике экстраторакальных форм туберкулезного процесса; однако его применение в диагностике женского ГТ еще изучается, и данных пока недостаточно [39].

Таким образом, пациенткам с бесплодием при подозрении на ГТ необходимо провести дообследование на МБТ следующими доступными методами: микроскопия окрашенного по Цилю-Нильсену мазка или люминесцентная микроскопия; молекулярно-генетические исследования, основанные на применении ПЦР; посев на плотные среды Финн-II и Левенштейна-Йенсена; посев диагностического материала на жидкие питательные среды (Middlebrook 7H9) с использованием автоматизированных систем для культивирования (например, BACTEC MGIT 960) с последующим определением лекарственной устойчивости возбудителя [26, 30, 39]. Неоптимальная предшествующая терапия по поводу урогенитальных инфекций, повторные курсы применения антибактериальных препаратов резко снижают возможность выявления МБТ [22].

Морфологический метод исследования является во фтизиогинекологии одним из ведущих. Гистологически в операционном материале или в биоптатах определяются гранулемы, периваскулярные инфильтраты, казеозный некроз, клетки Лангханса, эпителиоидные клетки; однако эти изменения нестойки, и если пациентка получала антибактериальную терапию фторхинолонами, амикацином по поводу диагностированной инфекции мочеполовой системы, под маской которой протекал ГТ, специфические гистологические изменения трансформируются в фиброз. Следует проводить исследование биопсийного материала при окрашивании ткани по Цилю-Нильсену, гематоксилин-эозином по Ван-Гизону [8, 24]. У пациенток с ГТ в 6,9-30% случаев выявляли специфическую туберкулезную морфологическую картину при обнаружении МБТ классическими методами диагностики [20, 23, 33, 36]. Чувствительность метода гистологической верификации туберкулеза гениталий составляет 10,7-30%; однако тотальное выскабливание полости матки не показано у пациенток с бесплодием, что ограничивает применение метода в диагностике заболевания [23, 40]. Однако, ввиду недопустимости тубэктомии у пациенток с бесплодием и выполнения диагностического выскабливания слизистой оболочки матки в условиях первичного звена акушерско-гинекологической службы в первой половине менструального цикла (тогда как информативность данного исследования в отношении туберкулеза высока на 24-28 день цикла, за 2-3 дня до менструации), выявление ГТ при гистологическом исследовании остается низким в связи с тем, что обусловлено локализацией процесса в основном в маточных трубах [1, 22]. Туберкулез гениталий может быть установлен после оперативного лечения на органах малого таза в отсутствие подозрения в отношении заболевания при обнаружении специфической морфологической картины [19, 27, 28, 41].

Лучевые методы исследования применяются в комплексной диагностике ГТ, в том числе у пациенток с бесплодием, и имеют особую значимость при отрицательном бактериологическом исследовании.

Ультразвуковое исследование (УЗИ) малого таза женщинам с бесплодием выполняют в первую фазу менструального цикла, на 5-7 день. Диагностическую ценность для выявления генитальной локализации туберкулеза могут иметь следующие УЗИ-признаки: объемные неоднородной эхогенности образования малого таза, включения повышенной эхоплотности в матке, яичниках, в проекции маточных труб и лимфатических узлов наряду с признаками спаечного процесса, гидросальпинксов, наличия жидкости в дугласовом пространстве, несоответствие эндометрия фазе цикла, что делает обоснованным применение УЗИ в комплексной диагностике ГТ. По наблюдениям российских авторов, диагностическая эффективность метода составила 65-76% [21, 42]. Однако согласно данным ряда зарубежных авторов, информативность ультразвукового метода недостаточна (16-37,5%) в связи с определением признаков, характерных и для хронических воспалительных процессов нетуберкулезной этиологии, что обусловливает применение метода в комплексной диагностике наряду с микробиологическими, молекулярно-генетическими и морфологическими методами верификации диагноза [16, 20, 30, 43, 44].

Несомненно, важны в установлении диагноза *рентгенологические методы исследования:* цифровая флюорография органов грудной клетки, обзорная рентгенография или мультиспиральная компьютерная томография легких и брюшной полости (возможно определение свежих очагов, локусов казеозного распада или кальцинатов в легких, маточных трубах, яичниках, матке, лимфатических узлах), рентгеноконтрастное исследование матки и маточных труб – гистеросальпингография (ГСГ) [16, 23, 32]. Мнения исследователей относительно значимости ГСГ в диагностике поражения маточных труб у пациенток с бесплодием противоречивы [1, 10, 19, 45, 46]. Ряд авторов рекомендует ГСГ для пациенток с бесплодием на амбулаторном этапе в качестве метода оценки проходимости труб и определения показаний для эндоскопических вмешательств [4, 16, 32, 47]. При этом другие исследователи (с учетом неудовлетворительного диагностического потенциала) не считают методику обоснованной, полагая, что на первом этапе стандартного обследования по бесплодию показаны лапароскопия при достаточных данных анамнеза, УЗИ органов малого таза, гистеросоносальпингоскопия [3, 6, 43]. Однако существуют исследования, не выявившие значимых различий в прогностической значимости ГСГ и лапароскопии [46, 48]. При низкой вероятности поражения маточных труб пациенткам с бесплодием выполняют ГСГ, а при наличии сопутствующих гинекологических заболеваний у женщин с отягощенным анамнезом (генитальный эндометриоз, воспалительные заболевания органов малого таза, перенесенные инфекции, особенно хламидийная, эктопическая беременность) высокой группы риска показано проведение лапароскопии [19, 36, 47, 49, 50]. На сегодняшний день в России ГСГ считается по-прежнему важным методом оценки состояния маточных труб для пациенток с ТПФБ [1, 4].

ГСГ в диагностике женского ГТ занимает особое место [16, 23, 45]. По результатам ГСГ на рентгеновских снимках пациенток с бесплодием выявляют специфические туберкулезные признаки, описываемые в литературе как «классические специфические симптомы»: поражение маточных труб – тонкие ригидные маточные трубы; деформация маточной трубы – симптомы «луковицы», «четок», «жемчужного ожерелья», «булавы», «курительной трубки»; поражения матки – изменение формы полости или ее облитерация, выраженная девиация, форма матки в виде «Т» за счет изменения соотношения тела матки и цервикального канала, волнистые контуры; кальцинаты органов малого таза или скопление флеболитов, наличие законтурных теней, интравазация сосудов малого таза [16, 44, 45]. Согласно данным литературы, начальные стадии туберкулезного процесса не отражаются рентгенологически, маточные трубы могут сохранять проходимость [20, 24, 31].

Для ГСГ выявлены некоторые противопоказания и недостатки, что ограничивает использование метода: общие инфекционные процессы, острые и подострые воспалительные процессы органов малого таза, субъективность оценки наличия и степени выраженности спаечного процесса, лучевая нагрузка как при любом рентгенологическом методе исследования, возможные осложнения (аллергические реакции и инфекционные осложнения), расхождение результатов методов ГСГ и лапароскопии до 40-60% [4, 19, 39, 47, 50, 51].

Диагностическая точность метода ГСГ в диагностике ГТ составляет 52,7-80,6% [20, 41, 52]. Таким образом, метод можно применять наряду с остальными традиционными подходами, хотя обосновано и активное внедрение инструментальных эндоскопических методов [29, 30, 44, 47, 50].

Инструментальные методы исследования

Метод лапароскопии признан «золотым стандартом» в оценке состояния маточных труб у пациенток с бесплодием, рекомендован он в первую фазу цикла [3, 4, 6, 46, 49].

Большинством авторов отмечена необходимость применения лапароскопии в диагностике ГТ, так как кроме оценки макроскопических специфических симптомов метод позволяет выполнить забор биологического материала для микробиологического, ПЦР, гистологического исследования, провести эндоскопическое лечение выявленной патологии [19, 20, 37, 50]. Однако, согласно мнению некоторых исследователей, лапароскопия является инвазивным, дорогостоящим, но неспецифическим методом диагностики ГТ, хотя при этом возможно определить специфические признаки заболевания и получить образцы для исследования [11, 23, 24, 31]; при этом как и ГСП, лапароскопия и гистероскопия связаны с операционным риском, могут вызвать активацию туберкулезной инфекции у пациенток с бесплодием и не показаны при активном туберкулезе любой локализации [19, 36, 53].

Определенная макроскопическая картина, характерная для ГТ у пациенток с бесплодием, в данных литературы не отражена, являясь разнообразной в зависимости от фазы течения туберкулезного процесса: маточные трубы могут быть отечными, гиперемированными, со спаечными изменениями фимбриального отдела; макроскопически отмечают милиарные «просовидные» высыпания, беловато-желтые включения в серозной оболочке труб; казеозные очаги в сочетании с воспалительными изменениями придатков; выпот в острой стадии воспаления. Однако на начальных стадиях заболевания изменения макроскопической картины органов малого таза могут не выявляться. В стадии хронических туберкулезных изменений выявляются запаянные ампулярные отделы маточных труб, казеозные массы в запаянных трубах; спаечный процесс различной степени выраженности и различной локализации; окклюзия труб может проявляться на разном уровне, в том числе истмическом [20, 25, 32].

Согласно данным литературы, у бесплодных женщин с ГТ выявляют: спаечный процесс маточных труб – в 37,2-88,8% случаев, туберкулезные бугорки и гиперемию брюшины – в 33-59,6%, перетяжки маточных труб («четки») – в 12-68,8%, одно- или двухстороннюю непроходимость маточных труб – в 38-56%, гидросальпинксы – в 4-58,9%, тубоовариальные образования и асцит – в 3,3-8% случаев [20, 24, 25]. Согласно данным разных авторов, описанные макроскопические признаки патогномоничны для ГТ, встречаются в 9,1-68,8% случаев и должны оцениваться при проведении лапароскопии [16, 25, 31, 36, 37, 54]. Синдром Фитца-Хью-Куртиса, исходно описанный при хламидийной и гонорейной инфекциях, встречается как проявление спаечного процесса брюшной полости при туберкулезной инфекции в 37,5-56% случаев; он также должен быть оценен в качестве подозрительного в отношении ГТ у пациенток, проходящих обследование по бесплодию [25, 32].

Лишь у 13-59,7% пациенток с туберкулезом гениталий, согласно данным литературы, при лапароскопическом вмешательстве макроскопические данные позволили заподозрить туберкулезный процесс; при этом только в 9-26,3% случаев диагноз у женщин был в дальнейшем верифицирован [20, 23, 25, 36, 37]. Информативность лапароскопии у женщин с бесплодием для установления диагноза ГТ повышается до 70,2-84,6% путем одновременного исследования операционного материала, перитонеальной жидкости, эндометрия методом ПЦР, в том числе с определением МБТ 64 гена [24, 31, 43].

Итак, лапароскопия в диагностике бесплодия, обусловленного ГТ, действительно актуальна и обоснована, а также дает возможность получения материала для молекулярно-генетического и микробиологического исследований, а при необходимости – проведение хирургической коррекции [16, 20, 25, 26, 46].

Гистероскопия, как и лапароскопия, применяется в диагностике ГТ, позволяя диагностировать специфическое поражение эндометрия, синехии полости матки, выявить синдром Ашермана, выполнить оперативное вмешательство в лечебном объеме, получить биопсийный материал для определения МБТ [8, 50]. По данным литературы, маточная форма бесплодия среди пациенток с ГТ достигает 20-62% [8, 26], что делает гистероскопию обоснованным и перспективным методом исследования у данной группы пациенток.

Провокационные пробы и терапию ex juvantibus используют для подтверждения диагноза мочеполового туберкулеза наряду с традиционными методами [21, 22, 40].

В условиях массовой вакцинации, при низком пороговом значении положительных реакций, по данным авторов, для внелегочного (в том числе ГТ) отмечается низкая специфичность (11-66,2%) и чувствительность *пробы Манту* (13-80%) [20, 30, 52, 55, 56].

Диаскинтест (ДСТ) – туберкулезный аллерген, представляет собой рекомбинантный белок, продуцируемый генетически модифицированной культурой Escherichia coli BL21(DE3)/pCFP-ESAT. Данные по применению показали безопасность и почти 100% специфичность пробы с ДСТ. Положительная проба с ДСТ свидетельствует о развитии инфекционного процесса; это чрезвычайно актуально при ГТ, ведь заболевание имеет минимальную неспецифическую симптоматику и скудное бактериовыделение [56]. По данным авторов, исследовавших информативность метода у пациенток с ГТ, проба с ДСТ имеет более высокую чувствительность, чем реакция Манту для диагностики туберкулеза гениталий (60,5-66,7% и 55%, соответственно). Однако специфичность ДСТ недостаточно высока в сравнении с реакцией Манту (75-91,4% против 80-96%), информативность метода пробы с ДСТ составляет 66,8-76% [52, 55]. В то же время имеются данные о недостатках метода: чувствительность теста исключает Mycobacterium bovis, выявляющуюся в 5-15% случаях заболеваний, и атипичные МБТ. Также ДСТ нечувствителен при начальных проявлениях инфекции и, наоборот, при длительном хроническом течении и локальных формах; у пациентов с иммунодефицитом различной этиологии ДСТ может быть неинформативен [35, 56]. Итак, внутрикожные пробы с туберкулином (проба Манту) и туберкулезным рекомбинантным аллергеном (Диаскинтест) имеют недостаточную чувствительность у больных ГТ и не могут служить основанием для подтверждения диагноза, однако применяются наряду с классическими и адъювантными методами у пациенток с бесплодием [22, 29, 30, 56].

Провокационная туберкулиновая проба (проба Коха) в настоящее время применяется, хотя и реже, с целью дифференциальной диагностики ГТ: 50-100 туберкулиновых единиц (ТЕ) вводят под кожу плеча или лопатки, затем наблюдают за общей, локальной и очаговой реакцией. На сегодняшний день чаще вместо пробы Коха применяют сегментарные пробы на передней брюшной стенке; при этом вводят малые дозы туберкулина, оценивают УЗИ-картину органов малого таза до исследования и после введения препарата [21, 40, 42]. Несмотря на достаточную информативность, туберкулиновые пробы обладают рядом недостатков: нет объективных критериев интерпретации результатов, значительное число ложных результатов, существуют противопоказания к методике (активный легочный или внелегочный туберкулез, хронические заболевания в стадии обострения, иммунодефицитные состояния и аллергические реакции); все это резко уменьшает возможность использования проб в диагностике туберкулеза гениталий [21, 35, 40, 55] .

Терапия ex juvantibus 1 типа предполагает неспецифическое поражение мочеполовой системы; назначают только те препараты, которые не имеют бактерицидного эффекта на МБТ – амоксициллин, гентамицин, цефалоспорины. Одновременно назначают патогенетическое лечение: нестероидные противовоспалительные препараты, фитотерапию, физиолечение.

Продолжительность терапии ex juvantibus 1 типа – 10-14 дней. Существенный терапевтический эффект позволяет отвергнуть диагноз «генитальный туберкулез». *Терапия ex juvantibus 2 типа* подразумевает назначение трех противотуберкулезных препаратов узконаправленного действия – изониазид, пиразинамид, этамбутол. Значительная положительная динамика, подтвержденная клинически и лабораторно, свидетельствует о туберкулезной природе заболевания, и тогда терапию меняют на основные схемы лечения. Терапия ex juvantibus 2 типа, проводимая в целях уточнения диагноза, в настоящее время имеет ограниченное применение, поскольку возможно получение ложноотрицательных результатов в случае резистентности возбудителя [21, 22].

Таким образом, обращает на себя внимание отсутствие общепринятых схем ведения пациенток с бесплодием для своевременного определения группы риска по ГТ, отсутствие типичных клинических признаков и специфической эндоскопической картины заболевания, невысокая информативность молекулярно-биологических методов, недостаточно высокий процент гистологического подтверждения диагноза; поэтому и актуален поиск альтернативных методов своевременной диагностики туберкулезного процесса при ТПФБ [26, 28, 32, 39, 57]. Применение иммунологических методов в комплексной диагностике внелегочного туберкулеза, особенно генитальной локализации, у пациенток с бесплодием позволит ускорить диагностику и избежать необратимых изменений репродуктивной системы [57, 58].

На сегодняшний день, несомненно, проблема бесплодия, сочетанного с туберкулезом гениталий, чрезвычайно актуальна. При недостаточной диагностической эффективности традиционных методов все более обоснованным становится изучение новых диагностических технологий, в том числе ***иммунологического обследования*** женщин с бесплодием, ассоциированным с ГТ [29, 38]. Иммунологические методы, в частности серологические исследования, получили приоритет для диагностики и дифференциальной диагностики туберкулеза без бактериовыделения, особенно внелегочных форм [20, 56, 58].

Так, рядом исследователей показана роль системного как клеточного, так и гуморального иммунитета у женщин, в том числе с бесплодием: при внелегочном туберкулезе иммунный ответ развивается по смешанному типу; показатель пролиферации Т-лимфоцитов и уровень специфических антител повышены (эти изменения значимы в развитии и поддержании хронического специфического процесса) – антитела класса IgM наряду с противотуберкулезными антителами имеют высокие значения при активном ГТ, уровень антител класса IgG существенно повышается при клиническом излечении туберкулеза гениталий в большинстве случаев [34, 38, 57[. Известна значимость IFN-γ, белка цитокинового ряда, в становлении иммунного ответа на клеточном уровне; учитывая его роль, разработан специфический тест, в котором выявляют число Т-клеток, продуцирующих IFN-γ (стимуляция гибридными антигенами ESAT-6 и CFP-10, коммерческая тест-система T-SPOT), что используется для оценки уровня клеточного иммунитета [21]. Liu X et al. показали информативность метода в диагностике ГТ: чувствительность и специфичность составили 94% и 70%, соответственно [58]. По данным зарубежных исследователей, при исследовании системного гуморального иммунитета у пациенток с бесплодием и подозрением на ГТ оценка уровня противотуберкулезных иммуноглобулинов класса IgM в сыворотке крови иммуноферментным анализом (ИФА, ELISA) показала бóльшую диагностическую значимость, чем уровня IgG: специфичность метода оценки IgM достигает 63,51-90,9% и сопоставима с чувствительностью – 69,23-70,58% [20, 34]. Недостаточно высокая диагностическая эффективность оценки показателей системного иммунитета делает возможным применение методов в комплексной диагностике заболевания у женщин с бесплодием [29, 32].

Оценка локального гуморального противотуберкулезного ответа является современным активно изучаемым методом в диагностике ТПФБ и представляет собой выявление специфических иммуноглобулинов в биологическом материале и жидкостях непосредственно из очага, что реализовано в работах ряда авторов, посвященных проблеме хламидийной инфекции [5, 59]. Согласно данным авторов, этот метод информативен: описано выявление фактора некроза опухоли альфа, оценен уровень противотуберкулезных антител и циркулирующих иммунных комплексов в жидкости позадиматочного пространства у женщин с ГТ [40, 59].

Описан способ диагностики ГТ: выполнение сегментарной пробы Манту с туберкулином 0,1 и 0,01 ТЕ; препарат вводили в переднюю брюшную стенку согласно проецированию органов малого таза, затем проводили оценку суммарных антител (без возможности дифференцировки иммуноглобулинов и определения фазы течения и активности специфического процесса) к МБТ методом стандартного ИФА «АТ-Туб-Бест-стрип» («Вектор-Бест», Россия) в перитонеальной жидкости и жидкости, полученной путем пункции гидросальпинкса; при этом информативность метода достигала 94,4% [40]. Однако у предложенного метода выявлен ряд недостатков: выполнение возможно лишь в противотуберкулезном стационаре при том, что пациентки с бесплодием неэффективно и длительно обследуются на амбулаторном этапе в лечебной сети; метод выполним лишь при проведении туберкулиновой пробы, которая зачастую противопоказана пациентам или требует строгого контроля специалистом по внелегочному туберкулезу; кроме того, пункция как метод, в отличие от лапароскопии, делает невозможной визуализацию органов малого таза и оценку важных макроскопических признаков [25, 29, 34].

Проведены исследования местного специфического туберкулезного гуморального иммунитета у

пациенток с бесплодием: оценивали уровни иммуноглобулинов классов A, M и G к МБТ методом ИФА (тест-система «Омега», Великобритания) в перитонеальной жидкости до оперативного вмешательства на органах малого таза с предварительной оценкой клинико-эндоскопических признаков; при этом установлена диагностическая значимость показателей цельной перитонеальной жидкости [54]. Результаты исследования показали достаточно высокую информативность метода в диагностике ГТ у пациенток с ТПФБ и бесплодием, неассоциированным с поражением маточных труб: специфичность составила 87,5%, прогностическая ценность отрицательного результата – 100%, диагностическая точность – 90,91% [60].

Заключение

Таким образом, бесплодие наряду с туберкулезом в настоящее время являются чрезвычайно актуальными как медицинскими, так и социальными проблемами. В России с 2012 года отмечается положительная тенденция эпидемиологической обстановки по туберкулезу в целом; однако ситуация остается напряженной, не отражая реально сложившейся ситуации по ГТ, который в четверти случаев может являться причиной бесплодия у женщин. Все это заставляет считать, что мы продолжаем видеть «вершину айсберга», лишь предполагая о значительном количестве недовыявленных случаев. Обозначенная проблема туберкулеза гениталий представляет собой, несомненно, важную задачу поиска новых высокоинформативных методов раннего выявления и своевременной диагностики заболевания. Итак, обосновано актуальными являются вопросы совершенствования диагностики ГТ при выполнении эндоскопических вмешательств на амбулаторном и стационарном этапах ведения пациенток с бесплодием. Во время выполнения процедуры оценка особенностей макроскопической картины и забор перитонеальной жидкости с последующим исследованием локального гуморального противотуберкулезного ответа приведут к своевременному выявлению и диагностике специфического процесса у данной группы женщин, что, несомненно, позволит провести адекватную эффективную терапию и реализовать репродуктивную функцию у пациенток с бесплодием, ассоциированным с туберкулезом гениталий.

Литература:

1. Гинекология. Национальное руководство. [Под ред. Г.М. Савельевой, Г.Т. Сухих, И.Б. Манухиной]. *М.: ГЭОТАР-Медиа*. 2015: 690 с.
2. Фролова Н.И., Белокриницкая Т.Е., Анохова Л.И. и др. Оценка фертильности женщин молодого репродуктивного возраста Забайкальского края. *Мать и Дитя в Кузбассе*. 2014; 4: 33-8.
3. Краснопольская К.В. Бесплодный брак. Общая концепция бесплодного брака. В кн.: Гинекология. Национальное руководство [Под ред. Г.М. Савельевой, Г.Т. Сухих, И.Б. Манухиной]. *М.: ГЭОТАР-Медиа*. 2015: 310-31.
4. Дубинская Е.Д., Гаспаров А.С., Барабанова О.Э. и др. Диагностические возможности гистеросальпингографии и гистеросольпингосонографии у пациенток с бесплодием и спаечным процессом в малом тазу. *Гинекология*. 2012; 14 (2): 78-80.
5. Coppus S.F., Land J.A., Opmeer B.C. et al. Chlamydia trachomatis IgG seropositivity is associated with lower natural conception rates in ovulatory subfertile women without visible tubal pathology. *Hum Reprod*. 2011; 26 (11): 3061-7.
6. Jain G., Khatuja R., Juneja A., Mehta S. Laparoscopy: As a First Line Diagnostic Tool for Infertility Evaluation. *J Clin Diagn Res*. 2014; 8 (10): OC01-2. DOI: 10.7860/JCDR/2014/9822.4929.
7. Kabadi Y.M., Harsha B. Hysterolaparoscopy in the Evaluation and Management of Female Infertility. *J Obstet Gynaecol India*. 2016; 66 (Suppl 1): 478-81.
8. Sharma J., Sneha J., Singh U.B. et al. Effect of Antitubercular Therapy on Endometrial Function in Infertile Women with Female Genital Tuberculosis. *Infect Disord Drug Targets*. 2016; 16 (2): 101-8.
9. Эпидемиологическая ситуация по туберкулезу в России. Противотуберкулезные мероприятия: информационное письмо ФГБУ «ЦНИИОИЗ». *URL*: http://mednet.ru/images/stories/files/CMT/epid_situaciya. [Дата доступа: 23.03.2018].
10. Ghosh K., Chowdhury J.R. Tuberculosis and female reproductive health. *J Postgrad Med*. 2011; 57 (4): 307-13.
11. Global tuberculosis report 2012. World Health Organization. *URL*: http://www.who.int/tb/publications/global_report/gtbr12_main.pdf. [Accessed: 23.03.2018].
12. Брижатюк Е.В., Кульчавеня Е.В. Особенности эпидемической ситуации по внелегочному туберкулезу в Сибири и на Дальнем Востоке. *Туберкулез и болезни легких*. 2015; 5: 51-2.
13. Gleeson L.E., Varghese C., Ryan E. et al. Untreated chronic tuberculous salpingitis followed by successful in vitro fertilization conception and congenital tuberculosis. *QJM*. 2015; 108 (11): 899-901.
14. Radhika A.G., Bhaskaran S., Saran N. et al. Comparison of diagnostic accuracy of PCR and BACTEC with Lowenstein-Jensen culture and histopathology in the diagnosis of female genital tuberculosis in three subsets of gynaecological conditions. *J Obstet Gynaecol*. 2016; 16: 1-6.
15. Мушкин А.Ю., Белиловский Е.М., Першин Е.М. Внелегочный туберкулез в Российской Федерации: сопоставление некоторых официальных данных и результатов анкетного скрининга. *Медицинский альянс*. 2013; 1: 80-5.
16. Mondal S.K. Histopathologic analysis of female genital tuberculosis: a fifteen-year retrospective study of 110 cases in eastern India. *Turk Patoloji Derg*. 2013; 29 (1): 41-5.
17. Zhao W.H., Hao M. Pelvic inflammatory disease: a retrospective clinical analysis of 1,922 cases in North China. *Gynecol Obstet Invest*. 2014; 77 (3): 169-75.
18. Каюкова С.И. Туберкулез женских половых органов – трудности диагностики редкой формы внелегочного туберкулеза. *Современные проблемы науки и образования*. 2012; 1: 43-9.
19. Gascón J., Acién P. Large bilateral tubercular pyosalpinx in a young woman with genitourinary malformation: a case report. *J Med Case Rep*. 2014; 3 (8): 176.
20. Khanna A., Agrawal A. Markers of genital tuberculosis in infertility. *Singapore Med J*. 2011; 52 (12): 864-7.
21. Фтизиатрия. Национальное руководство [Под ред. М.И. Перельмана]. *М.: ГЭОТАР-Медиа*. 2010: 504 с.
22. Федеральные клинические рекомендации по диагностике и лечению урогенитального туберкулеза. *URL*: http://roftb.ru/netcat_files/doks2015/rec5.pdf. [Дата доступа: 23.03.2018].
23. Thangappah R.B., Paramasivan C.N., Narayanan S. Evaluating PCR, culture & histopathology in the diagnosis of female genital tuberculosis. *Indian J Med Res*. 2011; 134 (1): 40-6.
24. Bhanothu V., Theophilus J.P., Reddy P.K., Rozati R. Occurrence of female genital tuberculosis among infertile women: a study

from a tertiary maternal health care research centre in South India. *Eur J Clin Microbiol Infect*. 2014; 33 (11): 1937-49. DOI: 10.1007/s10096-014-2164-1.
25. Sharma J.B., Sneha J., Singh U.B. et al. Comparative Study of Laparoscopic Abdominopelvic and Fallopian Tube Findings Before and After Antitubercular Therapy in Female Genital Tuberculosis With Infertility. *J Minim Invasive Gynecol*. 2016; 23 (2): 215-22.
26. Sharma J.B. Current Diagnosis and Management of Female Genital Tuberculosis. *J Obstet Gynaecol India*. 2015; 65 (6): 362-71.
27. Di Giovanni S.E., Cunha T.M., Duarte A.L., Alves I. Endometrial Tuberculosis Simulating an Ovarian Cancer: a case report. *Acta Med Port*. 2016; 29 (6): 412-5.
28. Mariara C., Koech A., Waweru P., Murage A. Endometrial tuberculosis compounding polycystic ovary syndrome in a subfertile woman: a case report. *J Med Case Rep*. 2016; 10: 168.
29. Ishrat S., Fatima P. Genital tuberculosis in the infertile women – an update. *Mymensingh Med J*. 2015; 24 (1): 215-20.
30. Shahzad S. Investigation of the prevalence of female genital tract tuberculosis and its relation to female infertility: An observational analytical study. *Iran J Reprod Med*. 2012; 10 (6): 581-8.
31. Bhanothu V., Theophilus J.P., Rozati R. Use of Endo-Ovarian Tissue Biopsy and Pelvic Aspirated Fluid for the Diagnosis of Female Genital Tuberculosis by Conventional versus Molecular Method. *PLoS ONE*. 2014; 9 (5): 1-13.
32. Sharma J.B. Sharma's Python Sign: A New Tubal Sign in Female Genital Tuberculosis. *J Lab Physicians*. 2016; 8 (2): 120-2.
33. Sethi S., Dhaliwal L., Dey P. et al. Loop-mediated isothermal amplification assay for detection of Mycobacterium tuberculosis complex in infertile women. *J Med Microbiol*. 2016; 34 (3): 322-7.
34. Omrani M., Ansari M.H., Agaverizadae D. PCR and ELISA methods (Ig G and Ig M): their comparaison with conventional techniques for diagnosis of Mycobacterium tuberculosis. *Pak J Biol Sci*. 2009; 12 (4): 373-7.
35. О совершенствовании противотуберкулезных мероприятий в Российской Федерации: приказ МЗ РФ № 109. *URL*: http://www.fumc.ru/rules/1405.html. [Дата доступа: 23.03.2018].
36. Prasad S., Singhal M., Negi S.S. et al. Targeted detection of 65kDa heat shock protein gene in endometrial biopsies for reliable diagnosis of genital tuberculosis. *Eur J Obstet Gynecol Reprod Biol*. 2012; 160 (2): 215-8.
37. Kulshrestha V., Kriplani A., Agarwal N. et al. Genital tuberculosis among infertile women and fertility outcome after antitubercular therapy. *Int J Gynaecol Obstet*. 2011; 113 (33): 229-34.
38. Bhanothu V., Lakshmi V., Theophilus J.P. et al. Investigation of Toll-Like Receptor-2 (2258G/A) and Interferon Gamma (+874T/A) Gene Polymorphisms among Infertile Women with Female Genital Tuberculosis. *PLoS One*. 2015; 10 (6): e0130273. DOI: 10.1371/journal.pone.0130273.
39. Sharma J.B., Kriplani A., Dharmendra S. et al. Role of Gene Xpert in diagnosis of female genital tuberculosis: a preliminary report. *Eur J Obstet Gynecol Reprod*. 2016; 207: 237-8.
40. Гучетль Е.В., Мокрицкая Д.Е., Пономарева Л.П. Способ диагностики туберкулеза женских гениталий. *Патент РФ* № 2232990 от 20.07.2004. Бюл. № 29. 10 с.
41. Hernández-Marín I., Aragón-López C.I., Aldama-González P.L., Jiménez-Huerta J. Prevalence of infections (Chlamydia, Ureaplasma and Mycoplasma) in patients with altered tuboperitoneal factor. *Ginecol Obstet Mex*. 2016; 84 (1): 14-8.
42. Крайненко Е.В. Ультразвуковая диагностика женских половых органов. Туберкулёз в России год 2007. Материалы VIII Российского съезда фтизиатров. *М.: ООО «Идея»*. 2007: 196-7.
43. Jindal U.N., Bala Y., Sodhi S. et al. Female genital tuberculosis: early diagnosis by laparoscopy and endometrial polymerase chain reaction. *Int J Tuberc Lung Dis*. 2010; 14 (12): 1629-34.
44. Shah H.U., Sannananja B., Baheti A.D. et al. Hysterosalpingography and ultrasonography findings of female genital tuberculosis. *Diagn Interv Radiol*. 2015; 21 (1): 10-5.
45. Ahmadi F., Zafarani F., Shahrzad G. Hysterosalpingographic appearances of female genital tract tuberculosis: part I. Fallopian tube. *Int J Fertil Steril*. 2014; 7 (4): 245-52.
46. Verhoeve H.R., Coppus S.F.P.J., van der Steeg J.W. et al. The capacity of hysterosalpingography and laparoscopy to predict natural conception. *Hum Reprod*. 2011; 26: 134-42.
47. Briceag I., Costache A., Purcarea V.L. et al. Current management of tubal infertility: from hysterosalpingography to ultrasonography and surgery. *J Med Life*. 2015; 8 (2): 157-9.
48. Nigam A., Saxena P., Mishra A. Comparison of Hysterosalpingography and Combined Laparohysteroscopy for the Evaluation of Primary Infertility. *Kathmandu Univ Med J*. 2015; 13 (52): 281-6.
49. Briceag I., Costache A., Purcarea V.L. et al. Fallopian tubes – literature review of anatomy and etiology in female infertility. *J Med Life*. 2015; 8 (2): 129-31.
50. Lindsay T.J., Vitrikas K.R. Evaluation and treatment of infertility. *Am Fam Physician*. 2015; 91 (5): 308-14.
51. Квициане К.Д. Комплексная оценка состояния маточных труб у женщин с трубно-перитонеальным бесплодием: Автореф. дис. канд. мед. наук. *М*. 2010: 24 с.
52. Яковлева А.А. Совершенствование тактики ведения пациенток с бесплодием, ассоциированным с генитальным туберкулезом: Автореф. дис. канд. мед. наук. *Омск*. 2014: 23 с.
53. Sharma J.B., Pushparaj M, Roy K, Jain S.K. Increased complication rates associated with laparoscopic surgery among patients with genital tuberculosis. *J Minim Invasive Gynecol*. 2011; 18 (5): 660-5.
54. Клинышкова Т.В., Яковлева А.А., Плеханова М.А. и др. Диагностические аспекты генитального туберкулеза у женщин с трубно-перитонеальным бесплодием. *Российский вестник акушера-гинеколога*. 2014; 1: 63-7.
55. Ниаури Д.А., Джумаева Л.М., Лавринович О.Е. и др. Клиническое исследование значения использования аллергена туберкулезного рекомбинантного (белок CFP 10-ESAT6) в стандартном разведении (Диаскинтест) в диагностике туберкулеза половых органов у женщин группы риска по заболеванию. *Журнал акушерства и женских болезней*. 2012; 4: 90-5.
56. Кожная проба с препаратом «Диаскинтест» – новые возможности идентификации туберкулезной инфекции [Под ред. М.А. Пальцева]. 2-е изд. *М.: Шико*. 2011: 256 с.
57. Chan J., Mehta S., Bharrhan S. et al. The role of B cells and humoral immunity in Mycobacterium tuberculosis infection. *Semin Immunol*. 2014; 26 (6): 588-600.
58. Liu X., Bian S., Cheng X. et al. Utility of T-cell interferon-γ release assays for the diagnosis of female genital tuberculosis in a tertiary referral hospital in Beijing, China. *Medicine (Baltimore)*. 2016; 95 (44): e5200. DOI: 10.1097/MD.0000000000005200.
59. Гаспаров А.С., Клинышкова Т.В., Соколова Т.Ф. Характеристика клеточного иммунитета и цитокинового профиля перитонеальной жидкости больных с хроническим сальпингитом. *Проблемы репродукции*. 2005; 4: 14-8.
60. Клинышкова Т.В., Плеханова М.А., Фролова Н.Б. и др. Способ диагностики туберкулеза женских гениталий у пациенток с бесплодием. *Патент РФ* № 2013146702 от 20.04.2015. Бюл. № 11. 10 с.

References:

1. Gynecology. National guideline [Ginekologiya. Nacional'noe rukovodstvo (Pod red. G.M. Savel'evoj, G.T. Suhih, I.B. Manuhinoj)]. *Moskva: GEOTAR-Media*. 2015: 690 s (in Russian).
2. Frolova N.I., Belokrinitskaya T.E., Anokhova L.I. et al. Assessment of women fertility of young reproductive age in Zabaykalsky Krai [Ocenka fertil'nosti zhenshchin molodogo reproduktivnogo vozrasta Zabajkal'skogo kraya]. *Mat' i Ditya v Kuzbasse*. 2014; 4: 33-8 (in Russian).
3. Krasnopolskaya K.V. Infertile marriage. The general concept of infertile marriage. In: Gynecology. National guideline [Besplodnyj brak. Obshchaya koncepciya besplodnogo braka. V kn.: Ginekologiya. Nacional'noe rukovodstvo (Pod red. G.M. Savel'evoj, G.T. Suhih, I.B. Manuhinoj)]. *Moskva: GEOTAR-Media*. 2015: 310-31(in Russian).
4. Dubinskaya E.D., Gasparov A.S., Barabanova O.E. et al. Diagnostic possibilities of hysterosalpingography and hysterosolpingosonography in patients with infertility and adhesions in the pelvis

[Diagnosticheskie vozmozhnosti gisterosal'pingografii i gisterosol'pingosonografii u pacientok s besplodiem i spaechnym processom v malom tazu]. *Ginekologiya*. 2012; 14 (2): 78-80 (in Russian).
5. Coppus S.F., Land J.A., Opmeer B.C. et al. Chlamydia trachomatis IgG seropositivity is associated with lower natural conception rates in ovulatory subfertile women without visible tubal pathology. *Hum Reprod*. 2011; 26 (11): 3061-7.
6. Jain G., Khatuja R., Juneja A., Mehta S. Laparoscopy: As a First Line Diagnostic Tool for Infertility Evaluation. *J Clin Diagn Res*. 2014; 8 (10): OCO1-2. DOI: 10.7860/JCDR/2014/9822.4929.
7. Kabadi Y.M., Harsha B. Hysterolaparoscopy in the Evaluation and Management of Female Infertility. *J Obstet Gynaecol India*. 2016; 66 (Suppl 1): 478-81.
8. Sharma J., Sneha J., Singh U.B. et al. Effect of Antitubercular Therapy on Endometrial Function in Infertile Women with Female Genital Tuberculosis. *Infect Disord Drug Targets*. 2016; 16 (2): 101-8.
9. Epidemiological situation of tuberculosis in Russia. Anti-tuberculosis measures: an informational letter [Epidemiologicheskaya situaciya po tuberkulezu v Rossii. Protivotuberkuleznye meropriyatiya: informacionnoe pis'mo FGBU «CNIIOIZ»]. *URL*: http://mednet.ru/images/stories/files/CMT/epid_situaciya (in Russian). [Accessed: 23.03.2018].
10. Ghosh K., Chowdhury J.R. Tuberculosis and female reproductive health. *J Postgrad Med*. 2011; 57 (4): 307-13.
11. Global tuberculosis report 2012. World Health Organization. *URL*: http://www.who.int/tb/publications/global_report/gtbr12_main.pdf. [Accessed: 23.03.2018].
12. Brizhatuk E.V., Kulchavenya E.V. Features of epidemic situation of extrapulmonary tuberculosis in Siberia and Far East [Osobennosti epidemicheskoj situacii po vnelegochnomu tuberkulezu v Sibiri i na Dal'nem Vostoke]. *Tuberkulez i bolezni legkih*. 2015; 5: 51-2 (in Russian).
13. Gleeson L.E., Varghese C., Ryan E. et al. Untreated chronic tuberculous salpingitis followed by successful in vitro fertilization conception and congenital tuberculosis. *QJM*. 2015; 108 (11): 899-901.
14. Radhika A.G., Bhaskaran S., Saran N. et al. Comparison of diagnostic accuracy of PCR and BACTEC with Lowenstein-Jensen culture and histopathology in the diagnosis of female genital tuberculosis in three subsets of gynaecological conditions. *J Obstet Gynaecol*. 2016; 16: 1-6.
15. Mushkin A.Yu., Belilovskiy E.M., Pershin E.M. Extra pulmonary tuberculosis in the Russian Federation: comparison some official yielded and results of biographical screening [Vnelegochnyj tuberkulez v Rossijskoj Federacii: sopostavlenie nekotoryh oficial'nyh dannyh i rezul'tatov anketnogo skrininga]. *Medicinskij al'yans*. 2013; 1: 80-5 (in Russian).
16. Mondal S.K. Histopathologic analysis of female genital tuberculosis: a fifteen-year retrospective study of 110 cases in eastern India. *Turk Patoloji Derg*. 2013; 29 (1): 41-5.
17. Zhao W.H., Hao M. Pelvic inflammatory disease: a retrospective clinical analysis of 1,922 cases in North China. *Gynecol Obstet Invest*. 2014; 77 (3): 169-75.
18. Kayukova S.I. Tuberculosis of female genital organs – difficulties in diagnosing the rare form of extrapulmonary tuberculosis [Tuberkulez zhenskih polovyh organov – trudnosti diagnostiki redkoj formy vnelegochnogo tuberkuleza]. *Sovremennye problemy nauki i obrazovaniya*. 2012; 1: 43-9 (in Russian).
19. Gascón J., Acién P. Large bilateral tubercular pyosalpinx in a young woman with genitourinary malformation: a case report. *J Med Case Rep*. 2014; 3 (8): 176.
20. Khanna A., Agrawal A. Markers of genital tuberculosis in infertility. *Singapore Med J*. 2011; 52 (12): 864-7.
21. Phthisiology. National guideline [Ftiziatriya. Nacional'noe rukovodstvo (Pod red. M.I. Perel'mana)]. *Moskva: GEOTAR-Media*. 2010: 504 s (in Russian).
22. Federal clinical recommendations about diagnostics and treatment of urogenital tuberculosis [Federal'nye klinicheskie rekomendacii po diagnostike i lecheniyu urogenital'nogo tuberkuleza]. *URL*: http://roftb.ru/netcat_files/doks2015/rec5.pdf (in Russian). [Accessed: 23.03.2018].
23. Thangappah R.B., Paramasivan C.N., Narayanan S. Evaluating PCR, culture & histopathology in the diagnosis of female genital tuberculosis. *Indian J Med Res*. 2011; 134 (1): 40-6.
24. Bhanothu V., Theophilus J.P., Reddy P.K., Rozati R. Occurrence of female genital tuberculosis among infertile women: a study from a tertiary maternal health care research centre in South India. *Eur J Clin Microbiol Infect*. 2014; 33 (11): 1937-49. DOI: 10.1007/s10096-014-2164-1.
25. Sharma J.B., Sneha J., Singh U.B. et al. Comparative Study of Laparoscopic Abdominopelvic and Fallopian Tube Findings Before and After Antitubercular Therapy in Female Genital Tuberculosis With Infertility. *J Minim Invasive Gynecol*. 2016; 23 (2): 215-22.
26. Sharma J.B. Current Diagnosis and Management of Female Genital Tuberculosis. *J Obstet Gynaecol India*. 2015; 65 (6): 362-71.
27. Di Giovanni S.E., Cunha T.M., Duarte A.L., Alves I. Endometrial Tuberculosis Simulating an Ovarian Cancer: a case report. *Acta Med Port*. 2016; 29 (6): 412-5.
28. Mariara C., Koech A., Waweru P., Murage A. Endometrial tuberculosis compounding polycystic ovary syndrome in a subfertile woman: a case report. *J Med Case Rep*. 2016; 10: 168.
29. Ishrat S., Fatima P. Genital tuberculosis in the infertile women – an update. *Mymensingh Med J*. 2015; 24 (1): 215-20.
30. Shahzad S. Investigation of the prevalence of female genital tract tuberculosis and its relation to female infertility: An observational analytical study. *Iran J Reprod Med*. 2012; 10 (6): 581-8.
31. Bhanothu V., Theophilus J.P., Rozati R. Use of Endo-Ovarian Tissue Biopsy and Pelvic Aspirated Fluid for the Diagnosis of Female Genital Tuberculosis by Conventional versus Molecular Method. *PLoS ONE*. 2014; 9 (5): 1-13.
32. Sharma J.B. Sharma's Python Sign: A New Tubal Sign in Female Genital Tuberculosis. *J Lab Physicians*. 2016; 8 (2): 120-2.
33. Sethi S., Dhaliwal L., Dey P. et al. Loop-mediated isothermal amplification assay for detection of Mycobacterium tuberculosis complex in infertile women. *J Med Microbiol*. 2016; 34 (3): 322-7.
34. Omrani M., Ansari M.H., Agaverizadae D. PCR and ELISA methods (Ig G and Ig M): their comparaison with conventional techniques for diagnosis of Mycobacterium tuberculosis. *Pak J Biol Sci*. 2009; 12 (4): 373-7.
35. About improvement of antitubercular actions in Russian Federation: order HM of RF [O sovershenstvovanii protivotuberkuleznyh meropriyatij v Rossijskoj Federacii: prikaz MZ RF № 109]. *URL*: http://www.fumc.ru/rules/1405.html (in Russian). [Accessed: 23.03.2018].
36. Prasad S., Singhal M., Negi S.S. et al. Targeted detection of 65kDa heat shock protein gene in endometrial biopsies for reliable diagnosis of genital tuberculosis. *Eur J Obstet Gynecol Reprod Biol*. 2012; 160 (2): 215-8.
37. Kulshrestha V., Kriplani A., Agarwal N. et al. Genital tuberculosis among infertile women and fertility outcome after antitubercular therapy. *Int J Gynaecol Obstet*. 2011; 113 (33): 229-34.
38. Bhanothu V., Lakshmi V., Theophilus J.P. et al. Investigation of Toll-Like Receptor-2 (2258G/A) and Interferon Gamma (+874T/A) Gene Polymorphisms among Infertile Women with Female Genital Tuberculosis. *PLoS One*. 2015; 10 (6): e0130273. DOI: 10.1371/journal.pone.0130273.
39. Sharma J.B., Kriplani A., Dharmendra S. et al. Role of Gene Xpert in diagnosis of female genital tuberculosis: a preliminary report. *Eur J Obstet Gynecol Reprod*. 2016; 207: 237-8.
40. Guchetl E.V., Mokritskaya D.E, Ponomareva L.P. Way of diagnosis of tuberculosis of female genitalias [Sposob diagnostiki tuberkuleza zhenskih genitalij]. *Patent RF* № 2232990 ot 20.07.2004. Byul. № 29. 10 s (in Russian).
41. Hernández-Marín I., Aragón-López C.I., Aldama-González P.L., Jiménez-Huerta J. Prevalence of infections (Chlamydia, Ureaplasma and Mycoplasma) in patients with altered tuboperitoneal factor. *Ginecol Obstet Mex*. 2016; 84 (1): 14-8.
42. Kraynenko E.V. Ultrasonic diagnostics of female genitals [Ul'trazvukovaya diagnostika zhenskih polovyh organov]. Tuberkulyoz v Rossii god 2007. Materialy VIII Rossijskogo s"ezda ftiziatrov. *Moskva: OOO «Ideya»*. 2007: 196-7 (in Russian).
43. Jindal U.N., Bala Y., Sodhi S. et al. Female genital tuberculosis: early diagnosis by laparoscopy and endometrial polymerase chain reaction. *Int J Tuberc Lung Dis*. 2010; 14 (12): 1629-34.
44. Shah H.U., Sannananja B., Baheti A.D. et al. Hysterosalpingography and ultrasonography findings of female genital tuberculosis. *Diagn Interv Radiol*. 2015; 21 (1): 10-5.
45. Ahmadi F., Zafarani F., Shahrzad G. Hysterosalpingographic appearances of female

genital tract tuberculosis: part I. Fallopian tube. *Int J Fertil Steril*. 2014; 7 (4): 245-52.
46. Verhoeve H.R., Coppus S.F.P.J., van der Steeg J.W. et al. The capacity of hysterosalpingography and laparoscopy to predict natural conception. *Hum Reprod*. 2011; 26: 134-42.
47. Briceag I., Costache A., Purcarea V.L. et al. Current management of tubal infertility: from hysterosalpingography to ultrasonography and surgery. *J Med Life*. 2015; 8 (2): 157-9.
48. Nigam A., Saxena P., Mishra A. Comparison of Hysterosalpingography and Combined Laparohysteroscopy for the Evaluation of Primary Infertility. *Kathmandu Univ Med J*. 2015; 13 (52): 281-6.
49. Briceag I., Costache A., Purcarea V.L. et al. Fallopian tubes – literature review of anatomy and etiology in female infertility. *J Med Life*. 2015; 8 (2): 129-31.
50. Lindsay T.J., Vitrikas K.R. Evaluation and treatment of infertility. *Am Fam Physician*. 2015; 91 (5): 308-14.
51. Kvitsiane K.D. Comprehensive assessment of the state of fallopian tubes in women with tubal peritoneal infertility [Kompleksnaya ocenka sostoyaniya matochnyh trub u zhenshchin s trubno-peritoneal'nym besplodiem]. Avtoref. dis. kand. med. nauk. *Moskva*. 2010: 24 s (in Russian).
52. Yakovleva A.A. Improvement of tactics of maintaining patients with the infertility associated with genital tuberculosis [Sovershenstvovanie taktiki vedeniya pacientok s besplodiem, associirovannym s genital'nym tuberkulezom]. Avtoref. dis. kand. med. nauk. *Omsk*. 2014: 23 s (in Russian).
53. Sharma J.B., Pushparaj M, Roy K, Jain S.K. Increased complication rates associated with laparoscopic surgery among patients with genital tuberculosis. *J Minim Invasive Gynecol*. 2011; 18 (5): 660-5.
54. Klinyshkova T.V., Yakovleva A.A., Plekhanova M.A. et al. Diagnostic aspects of genital tuberculosis at women with a pipe peritonealnym infertility [Diagnosticheskie aspekty genital'nogo tuberkuleza u zhenshchin s trubno-peritoneal'nym besplodiem]. *Rossijskij vestnik akushera-ginekologa*. 2014; 1: 63-7 (in Russian).
55. Niauri D.A., Dzhumaeva L.M., Lavrinovich O.E. et al. Clinical study of the use of the of tuberculous recombinant allergen (protein CFP 10-ESAT6) in standard dilution (Diaskintest) in the diagnosis of genital tuberculosis in women of risk group disease [Klinicheskoe issledovanie znacheniya ispol'zovaniya allergena tuberkuleznogo rekombinantnogo (belok CFP 10-ESAT6) v standartnom razvedenii (Diaskintest) v diagnostike tuberkuleza polovyh organov u zhenshchin gruppy riska po zabolevaniyu]. *Zhurnal akusherstva i zhenskih boleznej*. 2012; 4: 90-5 (in Russian).
56. Skin test with medicine «Diaskintest» – new opportunities of tuberculosis infection identification [Kozhnaya proba s preparatom «Diaskintest» – novye vozmozhnosti identifikacii tuberkuleznoj infekcii (Pod red. M.A. Pal'ceva)]. 2-e izd. *Moskva: Shiko*. 2011: 256 s (in Russian).
57. Chan J., Mehta S., Bharrhan S. et al. The role of B cells and humoral immunity in Mycobacterium tuberculosis infection. *Semin Immunol*. 2014; 26 (6): 588-600.
58. Liu X., Bian S., Cheng X. et al. Utility of T-cell interferon-γ release assays for the diagnosis of female genital tuberculosis in a tertiary referral hospital in Beijing, China. *Medicine (Baltimore)*. 2016; 95 (44): e5200. DOI: 10.1097/MD.0000000000005200.
59. Gasparov A.S., Klinyshkova T.V., Sokolova T.F. The characteristic of cell-like immunity and tsitokinovy profile of peritoneal liquid of patients with a chronic salpingitis [Harakteristika kletochnogo immuniteta i citokinovogo profilya peritoneal'noj zhidkosti bol'nyh s hronicheskim sal'pingitom]. *Problemy reprodukcii*. 2005; 4: 14-8 (in Russian).
60. Klinyshkova T.V., Plekhanova M.A., Frolova N.B. et al. Way of diagnosis of tuberculosis of female genitals at patients with infertility [Sposob diagnostiki tuberkuleza zhenskih genitalij u pacientok s besplodiem]. *Patent* RF № 2013146702 ot 20.04.2015. Byul. № 11. 10 s (in Russian).

Сведения об авторах:

Клинышкова Татьяна Владимировна – д.м.н., профессор, кафедра акушерства и гинекологии дополнительного профессионального образования ФГБОУ ВО «ОмГМУ» МЗ РФ. E-mail: klin_tatyana@mail.ru.

Яковлева Анастасия Алексеевна – к.м.н., врач акушер-гинеколог, фтизиогинеколог, врач ультразвуковой диагностики, «Клиника современной медицины». E-mail: Yakovleva_N_83@mail.ru.

About the authors:

Klinyshkova Tatyana Vladimirovna – MD, Professor, Chair of Obstetrics and Gynecology, Continued Professional Education Courses, OmSMU HM of RF. E-mail: klin_tatyana@mail.ru.

Yakovleva Anastasiya Alekseevna – PhD, Obstetrician-gynecologist, Phthisiologist-gynecologist, Ultrasound Radiologist, Clinic of Modern Medicine. E-mail: Yakovleva_N_83@mail.ru.